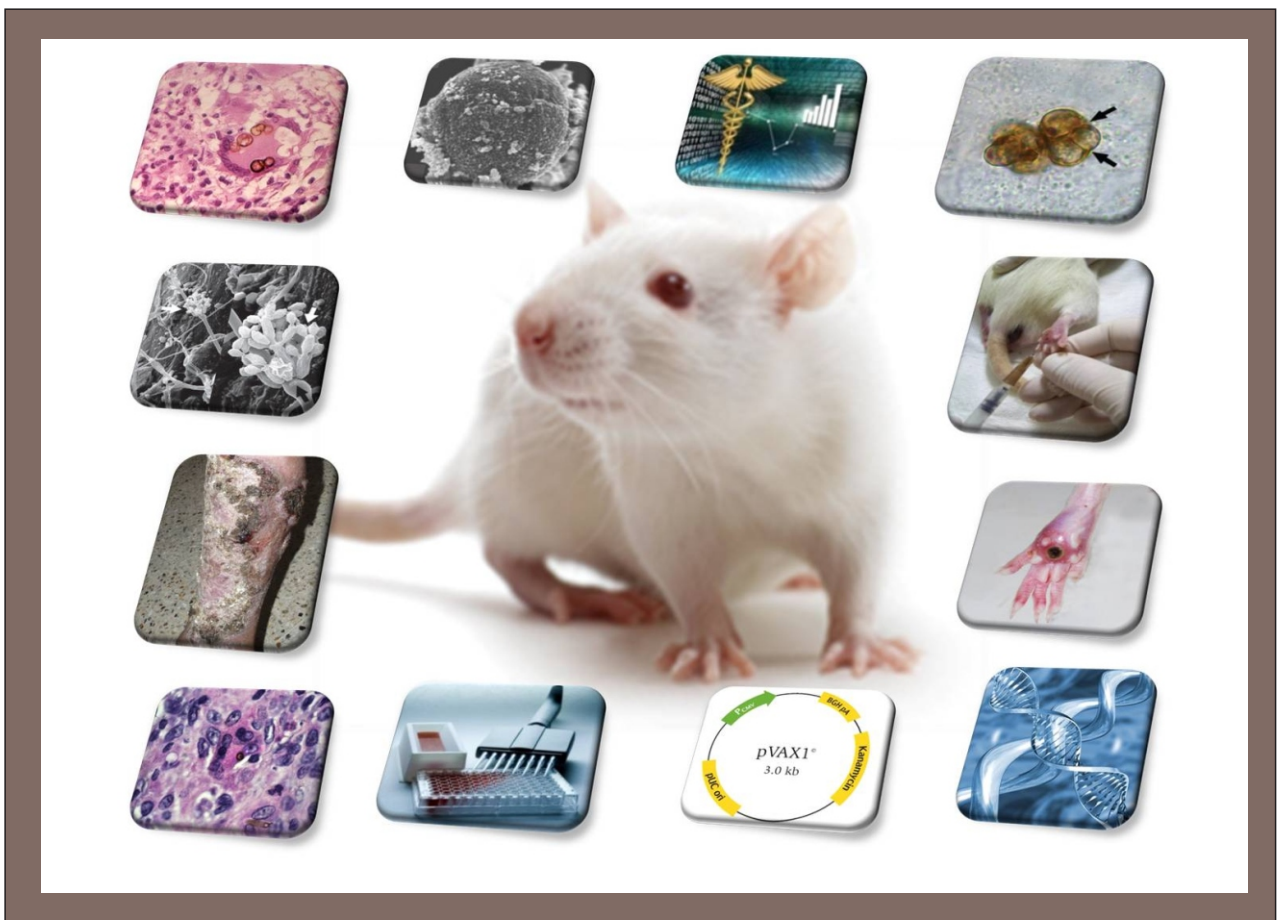

ISAQUE MEDEIROS SIQUEIRA

Avaliação do tratamento da cromoblastomicose experimental utilizando vacina de DNA (DNA-*hsp65*)



Brasília-DF
2010

Faculdade de Medicina
Programa de Pós-Graduação em Patologia Molecular
Imunologia Aplicada

**Avaliação do tratamento da cromoblastomicose experimental utilizando vacina
de DNA (DNA-*hsp65*)**

ISAQUE MEDEIROS SIQUEIRA

Brasília-DF

Agosto/2010

ISAQUE MEDEIROS SIQUEIRA

**Avaliação do tratamento da cromoblastomicose experimental utilizando vacina de
DNA (DNA-*hsp65*)**

**Dissertação apresentada ao programa de Pós-
Graduação em Patologia Molecular, da Faculdade de
Medicina da Universidade de Brasília, como parte dos
requisitos necessários para a obtenção do Título de
Mestre em Patologia Molecular.**

Orientadora: Prof.^a Dra. Anamélia Lorenzetti Bocca

Co-orientador: Prof.^o Dr. Florêncio Figueiredo Cavalcante Neto

Brasília - DF

Agosto/2010

ISAQUE MEDEIROS SIQUEIRA

**Avaliação do tratamento da cromoblastomicose experimental utilizando vacina de
DNA (DNA-*hsp65*)**

Banca examinadora:

Presidente: Prof.^a Dra. Anamélia Lorenzetti Bocca, UnB;

Membro: Prof. Dr. André Corrêa Amaral, UFG;

Membro: Prof.^a Dra. Alice Melo Ribeiro, UnB;

Suplente: Prof.^a Dra. Cecília Beatriz Fiuza Favali, UnB.

Este trabalho foi desenvolvido no Laboratório de Imunologia Aplicada (LIA), da Universidade de Brasília (UnB), contando com o apoio financeiro da Fundação de Apoio à Pesquisa do Distrito Federal (FAP/DF).

Apoio:



Agradecimentos

À Deus pelo dom da vida e pelas constantes bênçãos em minha vida.

Aos meus pais, em especial à minha mãe, Ivonete, que com coragem e determinação, mesmo diante das adversidades, me educou e me guiou pelo bom caminho.

A toda família Medeiros, especialmente aos meus irmãos: Genildo, Genilza, Geilson (*in memoriam*), Geilza, Francisco, Genilva e minha irmã de leite Thaís, por todo carinho e apoio incondicional ao longo da minha existência.

À minha amada Élen Dânia, por compartilhar comigo mais esta vitória.

À professora Dra. Anamélia Bocca, por me proporcionar essa experiência tão grandiosa e enriquecedora. Agradeço ainda pelos constantes incentivos e ensinamentos, bem como pela confiança depositada.

Ao professor Dr. Florêncio Figueiredo, pela oportunidade e apoio.

Aos professores: Dra. Alice Ribeiro, Dra. Cecília Favali e Dr. André Amaral, pelas valiosas sugestões.

À Yanna Karla de Medeiros Nóbrega, amiga, mestra e conselheira, pela incomensurável contribuição na minha formação.

À Karina Simon por ter me auxiliado no desenvolvimento desta pesquisa, mesmo nas tarefas mais difíceis, e por toda dedicação demonstrada. Um agradecimento especial também, à Joana Ricarte, que muito contribuiu na execução deste trabalho.

Aos meus queridos amigos da Pós-Graduação: Márcio Souza e Ana Camila, cujas contribuições neste trabalho são incalculáveis, pelo companheirismo e dedicação.

À minha cunhada Eliana Takamoto, pelas valorosas sugestões, trazendo maior inteligibilidade ao trabalho.

A todos os alunos de graduação e/ou IC do Laboratório de Imunologia Aplicada (LIA), sob orientação da Prof. Dra. Anamélia: Nathália Vasconcelos, Nathália Lobão, Pedro, Fabíola, Marina, Tássia e Liliane.

Aos alunos do grupo Parasito-Hospedeiro, Flávia, Keyla, Brina, Bruna, Raquel, Hugo, André, Thiago, Viviane, Isabel e Paula, obrigado pela maravilhosa companhia durante esses anos.

Aos professores Jaime Santana, Sônia Bão e Sueli Felipe, pelos ensinamentos.

Ao professor Carlos Inácio pelas contribuições na minha formação e por ter incentivado o meu interesse pelos fungos.

Ao professor Flávio de Queiroz-Telles Filho pelas estimadas sugestões.

Aos professores da USP de Ribeirão Preto: Dr. Fernando Cunha, Dr. Célio Lopes Silva e Dr. João Santana (e alunos) pelo apoio e parceria.

À Dra. Vanessa Carregaro (USP/ Ribeirão Preto), pelas sugestões, ensinamentos e auxílio.

Ao LIB, especialmente à Viviane Monteiro Leal pelo auxílio técnico no desempenhar deste trabalho.

À minha segunda família: Cristiane, Plínio, Dos Anjos e Paulo. Obrigado por todo o carinho e consideração.

Aos anjos da minha vida: Gessiele, Edísio & Arêta, Maria Florentino e família, obrigado pelo carinho e motivação. Agradeço a Deus pela presença de vocês na minha vida.

Aos amigos: Danaila, Naiana, Jéssica, Rúbia Helena, JP, Núbia, Henrique. Muito obrigado pelos momentos de descontração e alegria.

Ao Departamento de Polícia Federal (DPF), em especial ao Dr. Licinio Nunes de Moraes Netto, pela compreensão, confiança, e por ter possibilitado a realização deste sonho.

À família CGCSP, pelos intensos incentivos, energia positiva e companheirismo. Um agradecimento especial ao Michel Cavalcante, Thiago Borges, Aderival Aguiar, Débora Magalhães, Amauri, William Bacelar, Sandro Adriano e Edísio Santana, estimados companheiros de labuta. Obrigado a todos vocês pela confiança.

Ao Instituto Brasileiro do Meio Ambiente e dos Recursos Naturais Renováveis (IBAMA), pelo incentivo e apoio na conclusão deste trabalho. A todos os integrantes da EQT/PRESI, em especial ao Roberto Agra, Cristiane, Tatiana, Caio e Camila. E ainda, à, Ayuni, Kamila, Zé Ricardo, Úrsula, Filipe e Mariana, pelo incentivo.

Ao Fundo de Apoio à Pesquisa do DF (FAP/DF) pelo fomento.

À todos que participaram, de forma direta ou indireta, na execução deste trabalho, ou que me apoiaram de alguma forma: MEU MUITO OBRIGADO!

“A persistência é o caminho do êxito.”

(Charles Chaplin)

Sumário

Índice de Figuras	XI
Índice de Tabelas	XIII
Lista de Abreviaturas.....	XIV
Resumo	XVI
Abstract	XVII
I. Introdução	1
1. Cromoblastomicose	1
1.1 <i>Fonsecaea pedrosoi</i>	9
1.2 Diagnóstico.....	11
1.3 Tratamento	12
1.4 Modelo experimental.....	14
2. Vacinas de DNA	15
2.1 Vacina de DNA- <i>hsp65</i> de <i>Mycobacterium leprae</i>	17
II. Objetivos.....	19
III. Materiais e Métodos	20
1. Animais de experimentação	20
2. Inóculo	20
2.1 Preparação do Inóculo	20
2.2 Administração do Inóculo	21
3. Preparação da vacina de DNA-<i>hsp65</i>	21
4. Grupos e ensaios experimentais	23
4.1. Ensaios do Modelo Experimental	24
4.2. Ensaios de Tratamento	24
5. Eutanásia dos animais, retirada e armazenamento dos órgãos e tecidos infectados	25
6. Análise da evolução da doença	25

6.1	Morfologia e morfometria macroscópica da lesão	25
6.2	Histopatologia	25
6.3	Quantificação/recuperação das Unidades Formadoras de Colônia (UFC)...	26
7.	Análise da resposta imunológica	26
7.1	Quantificação de citocinas na cultura de células totais do linfonodo poplíteo.....	26
7.2	Dosagem da concentração de NO ₃	28
8.	Análise de hepatotoxicidade	28
9.	Análise estatística.....	29
IV.	Resultados	31
1.	Desenvolvimento do modelo experimental.....	31
1.1	Cinética da lesão e evolução clínica da doença.....	31
1.2	Análise histopatológica e recuperação/quantificação do fungo na lesão	33
2.	Tratamento da cromoblastomicose experimental	37
2.1	Diâmetro da lesão ao longo do tratamento.....	37
2.2	Morfologia e histopatologia da lesão	38
2.3	Quantificação/recuperação do fungo na lesão.....	51
2.4	Quantificação da produção de citocinas por células totais do linfonodo poplíteo.....	53
2.5	Avaliação da produção de NO ₃	54
2.6	Análise de hepatotoxicidade.....	56
V.	Discussão	58
VI.	Conclusões	68
VII.	Perspectivas.....	69
VIII.	Referências Bibliográficas	70
IX.	Anexo	91

Índice de Figuras

Figura 1. Lesões características da CBM	6
Figura 2. Macro e micromorfologia do <i>Fonsecaea pedrosoi</i>	10
Figura 3. Morfologias do <i>Fonsecaea pedrosoi</i> observados no Microscópio Eletrônico de Varredura e no microscópio de luz.....	10
Figura 4. Mapa do vetor de expressão pVAX1.	22
Figura 5. Esquematização dos experimentos realizados	30
Figura 6. Cinética da lesão nas patas de ratos ao longo de 90 dias de infecção no coxim plantar.	32
Figura 7. Evolução clínica da cromoblastomicose experimental em ratos infectados...	32
Figura 8. Cortes histopatológicos após 30, 60 e 90 dias de infecção com o <i>F. pedrosoi</i>	35
Figura 9. Quantificação/recuperação das células fúngicas presentes na lesão ao longo da doença	36
Figura 10. Diâmetro da lesão na pata de animais infectados e tratados após 15 e 30 dias	38

Figura 11. Morfologia macroscópica e histopatologia do grupo de animais tratados com anfotericina B (AMB), após 15 e 30 dias	41
Figura 12. Morfologia macroscópica e histopatologia do grupo de animais tratados com itraconazol (ITZ), após 15 e 30 dias	43
Figura 13. Morfologia macroscópica e histopatologia do grupo de animais tratados com a vacina de DNA- <i>hsp65</i> (DNA- <i>hsp65</i>), após 15 e 30 dias.....	45
Figura 14. Morfologia macroscópica e histopatologia do grupo de animais tratados com a anfotericina B associada à vacina de DNA- <i>hsp65</i> (AMB + DNA- <i>hsp65</i>), após 15 e 30 dias.....	49
Figura 15. Morfologia macroscópica e histopatologia do grupo de animais tratados com itraconazol associado à vacina de DNA- <i>hsp65</i> (ITZ + DNA- <i>hsp65</i>), após 15 e 30 dias.	50
Figura 16. Quantificação das estruturas fúngicas nos cortes histopatológicos da lesão dos animais infectados e tratados.	52
Figura 17. Quantificação das Unidades Formadoras de Colônia (UFC) do fungo na lesão de animais tratados	53
Figura 18. Produção de citocinas por células totais do linfonodo poplíteo após 48 horas de cultura.	54
Figura 19. Produção de NO ₃ ⁻ , presente no soro de animais dos grupos experimentais em análise.	55

Índice de Tabelas

Tabela 1. Principais agentes etiológicos da cromoblastomicose	4
Tabela 2. Periodicidade e dose de tratamento conforme fármaco e/ou vacina.....	24
Tabela 3. Avaliação dos parâmetros para toxicidade hepática (AST e ALT), após 15 e 30 dias tratamento. Os resultados estão expressos em U/L \pm SEM	57

Lista de Abreviaturas

°C - Graus Celsius

μL - Microlitro

μg - Micrograma

μM - Micromolar

ALT - Alanina-aminotransferase

AMB - Anfotericina B

ANOVA - Análise de Variância

AST - Aspartato-aminotransferase

ATCC- *American Type Culture Collection* (Coleção de espécimes em cultura da América)

BD - Batata Dextrose

BSA - *Bovine Serum Albumin* (Albumina Sérica Bovina)

CBM - Cromoblastomicose

CEUA - Comitê de Ética no Uso Animal

COBEA - Colégio Brasileiro de Experimentação Animal

CON-A - Concanavalina A

CTL - *Cytotoxic T Lymphocytes* (Linfócitos T Citotóxicos)

SDA - Sabouraud Dextrose Ágar

DNA - Deoxyribonucleic acid (Ácido Dextrorribonucléico)

DNA-*hsp65* - Vacina de DNA composta pelo gene da proteína HSP65 clonado no vetor pVAX1

ELISA - Enzyme Linked Immuno Sorbent Assay (Ensaio de Ligação Imunoenzimática)

F1 - Fração da parede celular do *F. pedrosoi*, contendo β-1,3-glucana e quitina;

HE - Hematoxilina-eosina

HSP - *Heat Shock Protein* (Proteína de Choque Térmico)

IFN- γ - Interferon gama

IL-10 - Interleucina 10

iNOS - Nitric Oxide Synthase (Óxido Nítrico Sintase)

ITZ - Itraconazol

Kg - Quilograma

KOH - Hidróxido de Potássio

LB - Luria Broth (Meio de Cultura Luria)

LPS - Lipo-polissacarídeo

mg - Miligrama

MHC-I e II - *Major Histocompatibility Complex* (Complexo Principal de Histocompatibilidade I e II).

mRNA - Messenger Ribonucleic Acid (Ácido Ribonucléico mensageiro)

NEED - N-1(1-Naphthyl)ethyl-enednamina

NO - *Nitric Oxide* (Óxido Nítrico)

PAS - Periodic Acid of Schiff (Acido Periodico de Schiff)

PBS - *Phosphate Buffered Saline* (Tampão Salino Fosfato)

pg - Picograma

pH - Potencial hidrogeniônico

rHSP - *Heat Shock Protein* (Proteína de Choque Térmico Recombinante)

RPM - Rotações por Minuto

SEM - *Standart Error of the Mean* (Desvio Padrão da Média)

Th - *T helpers* (Linfócito T auxiliar)

TLR - *Toll Like Receptor* (Receptores do Tipo Toll)

TNF - *Tumoral Necrosis Factor* (Fator de Necrose Tumoral)

UFC - Unidades Formadoras de Colônia

Resumo

A cromoblastomicose (CBM) é uma micose subcutânea, crônica, de distribuição cosmopolita, causada por vários fungos demáceos, pigmentados e dimórficos. Pacientes com a doença ainda são tidos como desafio terapêutico, principalmente devido à sua natureza recalcitrante. Várias são as opções envolvendo o tratamento dessa micose comumente negligenciada, contudo, ainda não há terapia de primeira escolha no combate à doença. O itraconazol e a terbinafina foram os que apresentaram os melhores resultados no tratamento da CBM, embora a cura de casos severos ainda seja rara. No entanto, vários trabalhos relatam as vacinas de DNA como promissoras no tratamento de infecções fúngicas, as quais permitem o restabelecimento da imunidade celular geralmente deprimida, minimizando os efeitos tóxicos oriundos das terapias antifúngicas convencionais. Nesse contexto, o presente trabalho foi conduzido, visando estabelecer inicialmente um modelo experimental confiável da CBM, propondo ainda novas terapêuticas para a doença, incluindo a utilização da vacina de DNA-*hsp65*. Por meio de análise morfométrica, histopatológica e quantificação/recuperação das unidades formadoras de colônia, foi possível evidenciar o surgimento de lesões crônicas da CBM, embora transitórias, semelhantes às apresentadas em humanos. O esquema de tratamento empregando o itraconazol e a anfotericina B, intralesionalmente, mostrou-se eficaz no tratamento da CBM experimental, assim como a terapia utilizando a vacina de DNA-*hsp65*, livre. Foi demonstrado ainda, que a associação: quimioterápico + DNA-*hsp65* é eficiente no tratamento da CBM experimental, acelerando o processo de cura da doença, mitigando possíveis efeitos tóxicos advindos de quimioterapias prolongadas.

Palavras chaves: cromoblastomicose, modelo experimental, itraconazol, anfotericina B, vacina de DNA, DNA-*hsp65*.

Abstract

Chromoblastomycosis (CBM) is a chronic worldwide subcutaneous mycosis, caused by several dimorphic, pigmented dematiaceous fungi. Patients with the disease are still considered as therapeutic challenge, mainly due to its recalcitrant nature. There is no treatment of choice for this neglected mycosis, but rather several treatment options. Itraconazole and terbinafine showed the best results in treating the disease, although the healing of severe cases is still uncommon. However, several studies have reported the DNA vaccine as promising in the treatment of fungal infections, which allow the host to restore depressed cellular immunity, minimizing the toxic effects from conventional antifungal therapies. In this matter, this work was conducted aiming the establishment of a suitable model for experimental CBM, suggesting also new therapies, including DNA-*hsp65* vaccine. By analyzing the morfometrical and histopathological aspects, also the recovery/quantification of colony forming units, the results showed the establishment of a chronic, although transitory, experimental CBM model with lesions similar to that presented in humans. The treatment regimen using itraconazole and amphotericin B, intralesionally, was effective in treating experimental CBM, as well as therapy using naked DNA-*hsp65* vaccine. It also has been shown that chemotherapy associated with DNA-*hsp65* vaccine is efficient in the treatment of experimental CBM, accelerating the healing process of the disease, becoming able to tone down the toxic effects from prolonged chemotherapy.

Key words: chromoblastomycosis, experimental model, itraconazole, amphotericin B, DNA vaccine, DNA-*hsp65*.

I. Introdução

1. Cromoblastomicose

A cromoblastomicose (CBM) é uma micose subcutânea crônica, granulomatosa, supurativa, por vezes debilitante, causada por fungos filamentosos, dimórficos, pertencentes à antiga família dos *Dematiaceous*¹ (Londero & Ramos, 1976; McGinnis *et al.*, 1985; Rippon, 1988; Martinez & Tolvar, 2007). Membros dessa família eram caracterizados por apresentarem coloração variável de verde escuro à marrom e negro devido à presença de melaninas. Essas, por sua vez, são importantes por estarem associadas à virulência² de vários microorganismos reduzindo a suscetibilidade dos mesmos face aos mecanismos de defesa do hospedeiro (Nosachuck & Casadevall, 2003; Revankar, 2007).

A doença foi estudada pela primeira vez em 1911 por Alexandrino Pedroso (São Paulo, Brasil), embora os seis primeiros casos tenham sido descritos somente em 1914, pelo médico alemão Max Rudolph. Radicado no Brasil, Rudolph descreveu uma doença exótica de nome “figueira” em trabalhadores rurais nas divisas do Estado de Minas Gerais e São Paulo (Rudolph, 1914; Castro & Castro, 1987). No ano seguinte, Lane e Medlar publicaram os primeiros aspectos clínicos da doença com o isolamento de fungos pigmentados (Al-Doory & Paireon, 1974; Elgart, 1996). Mais tarde, Terra e colaboradores (1922) estabeleceram o termo “cromoblastomicose” para designar a

1 Os fungos dematiáceos formam um grupo de inúmeros gêneros e espécies intimamente relacionadas, tornando a sua taxonomia controvertida e polêmica. As técnicas de biologia molecular, associadas aos caracteres morfológicos, bioquímicos e fisiológicos têm dado novos rumos à taxonomia destes fungos. Dessa forma, a família Dematiaceae deixa de existir e os fungos negros patógenos humanos passaram a integrar a família *Herpotrichiellaceae* (Alexopoulos *et al.*, 1996; De Hoog *et al.*, 2004)

² No presente trabalho, entenda-se por “Virulência”, a capacidade patogênica de um agente biológico, medida pela mortalidade que ele produz e/ou por seu poder de invadir tecidos, bem como pela sua capacidade de evasão frente aos mecanismos de defesa do hospedeiro.

moléstia. Tal termo foi validado em 1992, embora vários nomes tenham sido empregados, ao longo da história, para indicar a doença³ (Odds *et al.*, 1992; Martinez & Tolvar, 2007).

A maioria dos casos da micose é reportada no Brasil, Madagascar⁴, África do Sul e Costa Rica. No continente americano também foram diagnosticados casos: no México, Cuba, República Dominicana, Colômbia, Equador e Venezuela (Pretelt, 1989; Bonifaz, 2001). Apesar de apresentar características climáticas similares, o continente asiático registra baixos índices da doença, sendo a maioria dos casos observados no Sri Lanka, Índia, China e Japão (Attapattu, 1997; Rajendran *et al.*, 1997; Xi *et al.*, 2009). Pequeno número de casos tem sido descrito nos Estados Unidos e Europa (Rippon, 1988; Queiroz-Telles *et al.*, 2009).

No Brasil, também são consideradas áreas endêmicas o Rio Grande do Sul, São Paulo, Rio de Janeiro e Minas Gerais (Matte *et al.*, 1997). Foram diagnosticados: entre 1985 e 1996, 71 casos no estado do Paraná (Queiroz Filho, 1997); 100 casos diagnosticados entre 1963-1998 no estado do Rio Grande do Sul (Minotto *et al.*, 2001) e após um estudo entre 1942-1997 com 325 casos diagnosticados, a região Amazônica foi considerada endêmica (Silva *et al.*, 1998).

³ Vários nomes já foram atribuídos à doença descrita inicialmente por Rudolph: figueira, formigueiro, dermatite verrucosa blastomicótica, dermatite verrucosa cromomicótica, cromomicose, cromomicose cutânea, cromoblastomicose cutânea, doença de Medlar, doença de Gomes, doença de Pedroso, doença de Carrion, doença de Pedroso e Carrion, micose de Lane e Pedroso, doença de Fonseca, sundra, susna, blastomicose negra e moléstia de guiteras são alguns exemplos (Al-Doory & Pairon, 1974; Martinez & Tolvar, 2007).

⁴ Madagascar é considerada área endêmica da CBM com elevado número de ocorrências, sendo registrados cerca de 1400 casos entre os anos de 1955 a 1996 (Esterre *et al.*, 1999). Estudos retrospectivos, na região, mostraram que a incidência anual da infecção é de 1:200.000 habitantes, com sub-áreas de elevada ocorrência, como o distrito de Ambovombe, onde os índices chegam a 1:480 habitantes (Esterre *et al.*, 1996).

Vários fungos demácios estão relacionados com a etiologia da doença (natureza multietiológica). No entanto, *Fonsecaea pedrosoi* e *Cladophialophora carrionii* são as espécies identificadas com maior frequência. Ambos são encontrados em regiões tropicais e subtropicais, embora o *F. pedrosoi* seja encontrado preferencialmente em áreas úmidas enquanto o *C. carrionii* é prevalente em áreas de clima semi-áridos (Leslie & Beardmore, 1979; Esterre *et al.*, 1996; Silva *et al.*, 1998; Bonifaz *et al.*, 2001; Minotto *et al.*, 2001; Perez-Blanco *et al.*, 2006; Schell & Esterre, 2006).

Com menor frequência, a CBM pode ser causada por *Fonsecaea compacta*, *Phialophora verrucosa*, *Rhinochrysiella aquaspersa* ou *Exophiala dermatitidis* (Borelli, 1972; Rippon, 1982; McGinnis, 1983; Matsumoto *et al.*, 1993; Martínez & Tovar, 2007). *E. jeanselmei* e *E. spinifera* também foram observados formando corpos escleróticos em lesões típicas da CBM (Naka *et al.*, 1986; Padhye & Ajello, 1987; Barba-Gomez *et al.*, 1992). Todos esses agentes etiológicos pertencem à mesma ordem de ascomicetos, a *Chaetothyriales*. Estudos taxonômicos moleculares revelaram que *F. compacta* representa uma variante morfológica de *F. pedrosoi* e, recentemente, *F. monophora* foi descrita como uma nova espécie com fenótipo similar à *F. pedrosoi*, porém, geneticamente distinta (De Hoog *et al.*, 2004; Xi *et al.*, 2008). Embora *F. monophora* seja considerada espécie oportunista, pouco relacionada à CBM, estudos moleculares revelaram ser o agente predominante em casos da doença no sul da China, conforme demonstrado na **tabela 1** (Najafzadeh *et al.*, 2009; Xi *et al.*, 2009).

Tabela 1. Principais agentes etiológicos da cromoblastomicose.

<i>Fonsecaea pedrosoi</i>	É o maior agente da CBM no mundo (70-90%). Responsável pela maioria dos casos no Brasil, México, Norte de Madagascar e Japão.
<i>Cladophialophora carrionii</i>	Predominante em regiões endêmicas de clima seco. Compreende a maioria das espécies encontradas na Austrália, Sul de Madagascar, África do Sul e Cuba.
<i>Phialophora verrucosa</i>	Também é um importante causador de feohifomicoses.
<i>Fonsecaea compacta</i>	Raros agentes etiológicos da CBM.
<i>Exophiala jeanselmei</i>	
<i>Exophiala spinifera</i>	
<i>Rhinocladiella aquaspersa</i>	

Adaptado de Ameen (2008).

Comumente, a CBM desenvolve-se após a inoculação transcutânea de propágulos fúngicos (fragmentos de hifas, conídios e células conidiogênicas), geralmente em decorrência de traumas por fragmentos vegetais contaminados, como espinhos e lascas de madeira (Esterre & Queiroz-Telles, 2006). No entanto, embora os relatos sejam raros, outras vias de infecção também foram descritas, as quais incluem: inalação de esporos e disseminação hematogênica (Howard *et al.*, 1991). O local frequentemente acometido é a extremidade dos membros inferiores, seguido de membros superiores, região glútea, tronco e face. Uma vez instalado no tecido, o fungo adere-se às células epiteliais e diferencia-se em estruturas parasitárias características, denominadas corpos muriformes^{5,6}, os quais resistem à destruição pelas células efectoras

⁵ Além de corpos muriformes, outras denominações também são empregadas para se referir a essas estruturas parasitárias: corpos fumagóides, escleróticos ou células de Medlar (Queiroz-Telles *et al.*, 2009).

do hospedeiro (**Figura 1, B**), permitindo assim o estabelecimento crônico da doença (Gimenes *et al.*, 2006; Queiroz-Telles *et al.*, 2009).

A manifestação clínica é predominante em homens caucasianos, com idade entre 30 e 60 anos, atingindo principalmente trabalhadores rurais de países subtropicais e tropicais como o Brasil (Silva *et al.*, 1998; Bonifaz *et al.*, 2001; Minotto *et al.*, 2001). O período médio de incubação para o desenvolvimento da CBM ainda não é conhecido, embora na maioria dos casos a progressão da doença é lenta podendo levar anos ou até mesmo décadas para se estabelecer (Bansal & Prabhakar, 1989; Martinez & Tovar, 2007).

Clinicamente, a CBM é caracterizada pelo desenvolvimento lento de lesões polimórficas como: nódulos, verrugas, tumores, placas e cicatrizes (McGinnis, 1983; Queiroz-Telles *et al.*, 2003). Essas lesões iniciam-se como erupções papulosas, nódulos (**Figura 1, A**) ou lesões verrucosas, formados nos pontos de inoculação do fungo. As placas verrucosas apresentam-se com aspecto crostoso e às vezes com características papilomatosas. As lesões ulceram-se podendo formar uma crosta aderente e espessa em sua superfície (**Figura 1, C**). Outras vezes apresentam um aspecto vegetante, evoluindo e tornando-se papilomatosas. Devido ao aumento dos vasos sanguíneos nas lesões, essas podem sangrar com facilidade (Lacaz *et al.*, 2002; McGinnis, 1983; Queiroz-Telles *et al.*, 2003). Durante a fase inicial da doença é comum ocorrer a eliminação transepitelial ou dermoepitelial espontânea do fungo, em que o tecido conectivo lesado, pela inoculação de lascas de madeira ou espinhos, pode expelir o fungo através da epiderme, resultando em pontos negros na superfície da lesão (Limongi *et al.*, 1997; Silva *et al.*, 2002). Tais pontos negros representam uma forma de resistência do fungo, que é capaz

⁶ De acordo com Matsumoto e colaboradores (1993), o termo “Muriforme” deve prevalecer sobre o “Esclerótico”, uma vez que esse último refere-se à “escleródio”, massa compacta, geralmente arredondada, de hifas dormentes (Ainsworth & Bisby's, 2001).

de sobreviver por longos períodos e recidivar a lesão. Ao mesmo tempo, também estão relacionados à auto-inoculação do fungo, bem como ao seu retorno à natureza (Bayles, 1986; Rosen & Overholt, 1996).

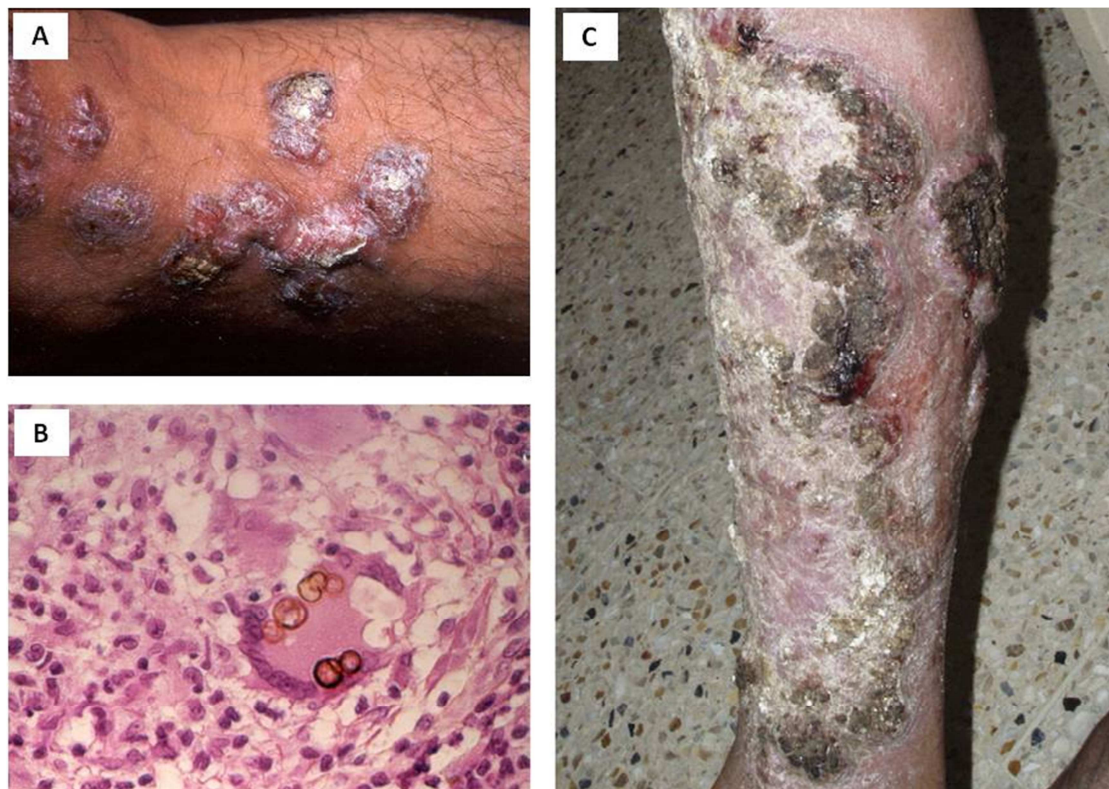

Figura 1. Lesões características da CBM, com a presença de aspectos nodulares (A) e placas extensas com áreas ulcerativas e de ceratose (C). Aspectos histopatológicos também são mostrados (B) evidenciando célula gigante multinucleada contendo várias células muriformes do *F. pedrosoi* (HE, x1000) (Martínez & Tolvar, 2007).

A virulência, viabilidade e quantidade de inóculo do parasita, além dos fatores relacionados ao hospedeiro como idade e condições imunológicas são fatores determinantes do curso da infecção. Os mecanismos de defesa influenciam no surgimento e na severidade das infecções fúngicas, assim como a forma clínica da doença depende da resposta imune do hospedeiro (Romani, 2004; Gimenes, 2006).

A reação granulomatosa, característica das lesões na CBM, associada com abscessos ricos em neutrófilos, demonstra a incapacidade das células fagocíticas em eliminar completamente o fungo. Os neutrófilos representam a primeira linha de defesa do hospedeiro seguido por macrófagos ativados, às vezes na forma de células epitelióides e/ou células multinucleadas gigantes (Esterre *et al.*, 1993). Tais fagócitos destroem as células fúngicas pela produção de reativos intermediários do oxigênio, produção de mieloperoxidase ou outros componentes secretados por essas células, atuando de forma fungistática, embora haja evidências de que estruturas do fungo (como a melanina) possam modular negativamente a capacidade do macrófago em eliminar o fungo *in vitro* (Rozenal *et al.*, 1994; Farbiarz *et al.*, 1992; Machado *et al.*, 2004; Bocca *et al.*, 2006). Além da ação de fagocitose, essas células podem desempenhar a função de células apresentadoras de antígeno aos linfócitos T, estimulando a produção de interferon gama (IFN- γ) e de fator de necrose tumoral alfa (TNF- α), bem como participando da formação da resposta inflamatória granulomatosa (Teixeira de Souza *et al.*, 2006).

Os mecanismos da imunidade adaptativa na CBM incluem tanto a resposta imune humoral quanto a celular. Em pacientes com a doença, ocorre a produção de anticorpos específicos (IgG1, IgM e IgA), identificados tanto por ELISA quanto por *immunoblotting* (Esterre *et al.*, 2000; Vidal *et al.*, 2004). Assim como em outras doenças crônicas, causadas por infecções fúngicas, a resposta imune humoral (Th2) não parece desempenhar papel protetor quando comparada com a imunidade mediada por células (Th1) (Queiroz-Telles *et al.*, 2009). Gimenes e colaboradores (2005) demonstraram que, em pacientes com a forma severa da CBM, ocorre a produção, preponderante, de IL-10 e baixos níveis de IFN- γ , acompanhadas de proliferação celular (de células T) ineficiente (características da resposta do tipo Th2). De forma contrária,

em pacientes com a forma branda, há intensa produção de IFN- γ , baixos níveis de IL-10 e proliferação celular eficiente (típico de resposta do tipo Th1). Estudos em camundongos atímicos, infectados com *F. pedrosoi*, mostraram que durante a infecção os granulomas tornavam-se difusos e confluentes com distribuição aleatória do fungo, reforçando o papel da resposta imune celular na CBM (Ahrens *et al.*, 1989).

A resposta imune do hospedeiro também interfere com o tipo de lesão predominante da doença. Na forma verrucosa, há a prevalência de citocinas do padrão Th2, com a presença de reação granulomatosa supurativa. Já na forma eritematosa há a ocorrência de granulomas tuberculóides bem formados, associados à produção de citocinas do padrão Th1 (D'Ávila *et al.*, 2002; Queiroz-Telles, 2009).

Estudos envolvendo componentes de parede do *F. pedrosoi* e de outros agentes da CBM ainda são insipientes, contudo, já foi descrito na literatura que moléculas como as β -glucanas estimulam a resposta dos *Toll Like Receptor* (TLR) indicando que tal mecanismo esteja envolvido na resposta imune inata contra a CBM (Levitz, 2004). β -glucanas estão também envolvidas na ativação da capacidade fungicida de neutrófilos, ao ligarem-se ao *dectin-1*, o qual tem sido recentemente associado ao controle de infecções fúngicas (Kennedy *et al.*, 2007; Dennehy & Brown, 2007).

De forma análoga, estruturas semelhantes à manose, dentre outros componentes da parede do fungo como a fração F1 (constituída basicamente de quitina e β -1,3-glucana), são capazes de auxiliar o hospedeiro no controle da cromoblastomicose (Alviano *et al.*, 2003; de Medeiros Nobrega *et al.*, 2010). De Medeiros Nobrega e colaboradores (2010) mostraram que a fração F1 do *F. pedrosoi* é capaz de estimular a produção de IL-12, estando relacionada com a ativação da resposta imune protetora no combate ao fungo.

1.1 *Fonsecaea pedrosoi*

O *F. pedrosoi*, cuja classificação taxonômica é posicionada no reino *Fungi*, filo *Ascomycota*, classe *Euascmycetes*, ordem *Chaetothyriales* e família *Herpotrichiellaceae*, é o principal agente etiológico da CBM no mundo, sendo o fungo mais frequente isolado das lesões (Santos *et al.*, 2007; Martinez & Tovar, 2007). Ele é um fungo polimórfico, pigmentado, que vive na natureza como saprófita (**Figura 2, A-D**), sendo encontrado no solo, nos vegetais e em troncos de madeira apodrecidos (Nimrichter *et al.*, 2004; Lacaz *et al.*, 2002). O *F. pedrosoi* foi isolado de algumas fontes como os espinhos da planta *Mimosa pudica* e do coco Babaçu (*Orgignya phalerata Martius*) (Salgado *et al.*, 2004; Marques *et al.*, 2006).

O *F. pedrosoi* é considerado um fungo polimórfico por apresentar mais de duas formas de desenvolvimento, como os conídios, hifas ou micélios, consideradas as formas saprofíticas e as células muriformes isoladas ou ligadas às hifas, que são consideradas a forma patogênica (**Figura 3, A-D**) (Alviano *et al.*, 1992; Silva *et al.*, 2002; Santos *et al.*, 2007).

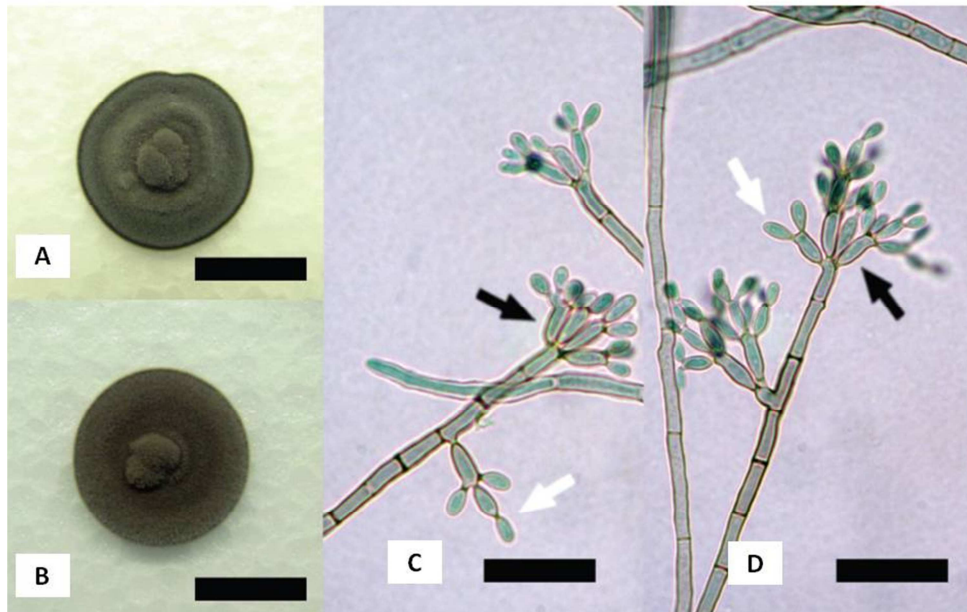


Figura 2. Macro e micromorfologia do *Fonsecaea pedrosoi*. Aspectos macroscópicos da cultura do fungo (A-B), que apresenta coloração negra e aspecto cotonoso. Micromorfologia de hifas, com a presença de conidióforos terminais (setas pretas) e conídios (seta branca) (C-D) (Salgado *et al.*, 2004).

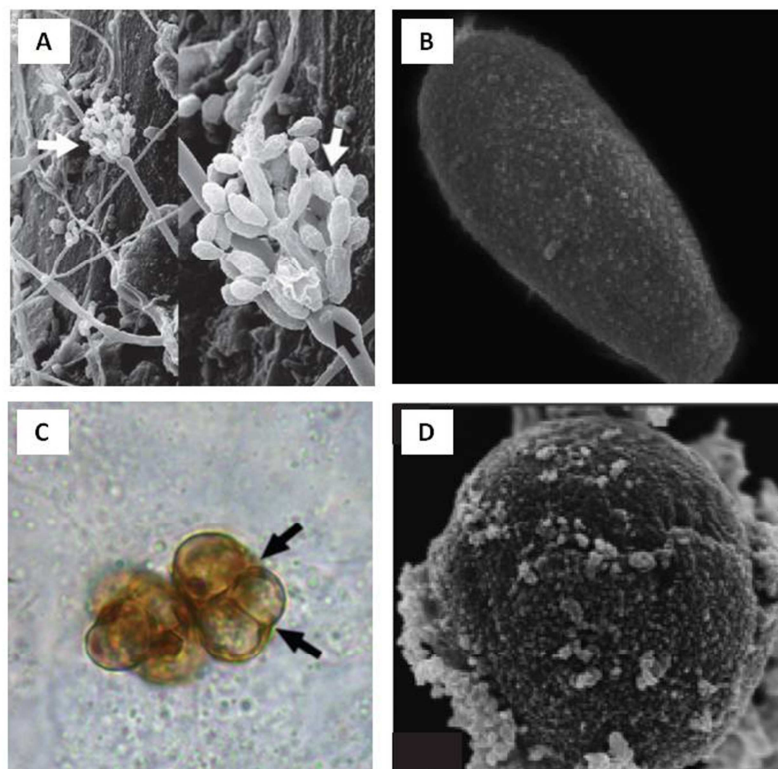


Figura 3. Morfologias do *Fonsecaea pedrosoi* observados no Microscópio Eletrônico de Varredura (A-B e D) e no microscópio de luz (C). (A) Ultramicrografias de varredura das hifas, conidióforo (seta preta), células conidiogênicas, (A-B) conídios; (C-D) células muriformes do *F. pedrosoi* (seta preta). A,C (Salgado *et al.*, 2004); B,E (Santos *et al.*, 2007).

1.2 Diagnóstico

Comumente, o diagnóstico da CBM advém de exames micológicos diretos (utilizando KOH 20-40%) e da cultura da lesão. Associados a esses, exames histopatológicos de fragmentos do tecido lesionado podem ser utilizados para a confirmação do diagnóstico, bem como para a avaliação do curso da doença (Queiroz-Telles *et al.*, 2009). Todos os agentes da CBM, ao serem cultivados em meios de cultura para micologia (geralmente Sabouraud Dextrose Agar), após 10 dias de cultura, formam colônias inicialmente verdes escuras, tornando-se negras com o passar do tempo (Martinez & Tovar, 2007, 2007).

As células melanizadas do fungo são facilmente identificadas nos cortes histopatológicos corados com hematoxilina-eosina (HE), não necessitando de colorações especiais, embora possam ser empregadas nos casos em que a presença do fungo seja escassa (Queiroz-Telles *et al.*, 2009). A visualização de corpos muriformes é imprescindível para a confirmação da CBM. As mesmas possuem estruturas globosas ou poliédricas de paredes espessas e acastanhadas, medindo de 4 a 12 μm de diâmetro, multiplicando-se por septação em dois planos distintos, em meio à reação inflamatória purulenta e granulomatosa. Tais estruturas fúngicas aparecem envoltas por células do hospedeiro, muitas vezes, dentro de células gigantes, estando também presentes em microabscessos situados na interface do tecido epitelial e derme (Esterre & Richard-Blum, 2002; Esterre & Queiroz-Telles, 2006; Queiroz-Telles *et al.*, 2009). Embora os corpos muriformes sejam frequentemente observados em microabscessos, por vezes essas células passam por transformação e apresentam-se como hifas próximas às camadas mais superficiais da lesão (Lee *et al.*, 1998).

Histologicamente, os aspectos teciduais são similares a outras micoses profundas nas quais, hiperqueratose e hiperplasia pseudoepiteliomatosa são os principais

aspectos observados no estrato córneo e na epiderme. Todavia, os padrões histológicos apresentados na CBM variam de acordo com o aspecto da doença. Análises histopatológicas da lesão em pacientes com a forma verrucosa mostram reação granulomatosa supurativa com a presença de várias células do fungo, estando associadas a uma resposta do tipo Th2. Por outro lado, em biopsias de pacientes com a forma eritematosa há a presença de granulomas tuberculóides bem formados, com redução na carga fúngica, indicando resposta do tipo Th1 (D'Ávila *et al.*, 2002; Queiroz-Telles, 2009).

1.3 Tratamento

Pacientes com CBM ainda são tidos como desafio terapêutico, principalmente devido à natureza recalcitrante da doença, sobretudo nas formas clínicas mais severas. Não obstante à ausência de um tratamento de escolha, são utilizadas atualmente várias possibilidades de terapia, as quais envolvem tratamentos físicos, químicos e a combinação de ambos. Amputações são dificilmente indicadas e a resolução espontânea da doença é rara (Martinez & Tovar, 2007; Queiros-Telles *et al.*, 2009). O sucesso terapêutico depende da gravidade da doença, de forma que as graves, geralmente, são acompanhadas de edema, fibrose e infecção secundária. Essas condições reduzem os níveis tissulares das drogas antifúngicas, impossibilitando a completa resolução da infecção (Queiroz-Telle *et al.*, 2009).

Calor local, raios laser com luz de dióxido de carbono, crioterapia e excisão cirúrgica, nos casos de lesões pequenas e em estágios iniciais, são os métodos físicos mais utilizados no tratamento da CBM, embora os resultados ainda sejam paliativos, podendo haver recorrência e/ou recrudescimento (Bonifaz *et al.*, 1997; Poirriez *et al.*, 2000; Castro *et al.*, 2003; Lupi *et al.*, 2005).

As alternativas de quimioterapia incluem: 5-flucitosina (50-150 mg/kg, por dia, em 4 doses; itraconazol (100-400 mg, por dia); terbinafina (250-500 mg, por dia); fluconazol (200-600 mg, por dia); tiabendazol (25 mg/kg, por dia, em 3 doses); cetoconazol (200-400 mg, por dia); anfotericina B (mais de 1 mg/kg, por dia). Todos esses fármacos estão associados à efeitos adversos, em decorrência de longos períodos de tratamento, as quais incluem toxicidade renal e hepática (Lopes *et al.*, 1978; Bayles, 1992; Diaz, 1992; Bayles, 1995; Martinez *et al.*, 2004).

As opções mais recorrentes de quimioterápicos abrangem o itraconazol e a terbinafina. O itraconazol, derivado triazólico de primeira geração, com ação fungistática, atuando principalmente na inibição da enzima 14- α -demetilase, a qual está envolvida na síntese do ergosterol⁷, é geralmente considerado a primeira opção no tratamento da CBM, devido aos excelentes resultados obtidos com esse fármaco nos tratamentos de diferentes formas (leve, moderada e severa) da doença (Grant & Clissold, 1989; Queiroz-Telles *et al.*, 1992). Nas formas leves, a resposta clínica e microbiológica pode ser obtida em até 90% dos casos após uma média de 12 meses de tratamento contínuo. Já nas formas graves, com extensas lesões e complicações adicionais, como linfoedema, fibrose e infecção secundária, a resposta completa pode ser obtida em apenas 40% dos pacientes, em média após 30 meses de tratamento contínuo (Queiroz-Telles *et al.*, 1992; Queiroz-Telles *et al.*, 2003; Esterre & Queiroz-Telles, 2006). A segunda droga mais utilizada é a terbinafina, um composto antifúngico do grupo das alilaminas, a qual possui, segundo alguns autores, ação fungicida (Pradinaud & Bolzinger, 1991). Em pacientes não responsivos à monoterapia com itraconazol ou com terbinafina, a combinação das duas drogas pode ser empregada

⁷ O ergosterol é um análogo do colesterol nos mamíferos e compreende o esteroide mais abundante nos fungos, amebas e outros protozoários. Os esteróis são componentes essenciais das membranas biológicas e são responsáveis, entre outras, pela manutenção da estrutura celular (Ghannoum & Rice, 1999; Baginski *et al.*, 2005).

(Gupta *et al.*, 2002). Finalmente, em pacientes não responsivos ao itraconazol e/ou terbinafina, pode ser experimentada a anfotericina B, 1mg/kg/dia, até uma dose acumulativa de 2 a 2,5 mg. A prescrição de anfotericina B, intravenosa, como único quimioterápico, raramente é bem sucedida, devendo ser acompanhada de inoculações intralesionais para garantir a sua eficácia (Costello *et al.*, 1959; Fader & McGinnis, 1988; Silva *et al.*, 1999; Esterre & Queiroz-Telles, 2006).

Mesmo sendo o agente etiológico mais comum, o *F. pedrosoi* mostra-se o menos suscetível às terapias antifúngicas quando comparado com *C. carrionii* ou *P. verrucosa*. (Ameen, 2008). De forma geral, a forma de tratamento escolhida deve ser guiada conforme critérios clínicos, micológicos e histopatológicos frequentemente reavaliados (Queiroz-Telles *et al.*, 2009).

1.4 Modelo experimental.

Desde a descoberta da CBM em 1911 por Alexandrino Pedroso, vários pesquisadores ao redor do mundo tentaram estabelecer um modelo animal confiável da doença. No entanto, na maioria das vezes, não tiveram sucesso na reprodução de uma infecção crônica que se assemelhasse anatomopatologicamente à micose humana (Al-Doory, 1972; Borelli, 1987; Ahrens *et al.*, 1989; Cardona-Castro & Agudelo-Florez, 1999; Martinez *et al.*, 2005; Esterre & Queiroz-Telles, 2006). Lesões semelhantes às da doença progressiva em humanos são observados em ratos e camundongos infectados pelas vias intraperitoneal e subcutânea. Nesses modelos, foram observadas lesões crostosas e verrucosas na pele e células muriformes nos tecidos subcutâneos (Cardona-Castro & Agudelo-Florez, 1999; Borelli, 1987; Ahrens *et al.*, 1989). Contudo, tais modelos desenvolvem doenças agudas, com lesões efêmeras, e quando crônicas, tendem à cura espontânea em poucos dias, acarretando em modelos não fidedignos (Kurita,

1979; Kurup, 1971; Al-Doory, 1972; Nishimura & Miyaji, 1981; Cardona-Castro & Agudelo-Florez, 1999).

Recentemente, infecção crônica em ratos Wistar por *F. monophora* foi descrita, no qual os animais infectados intradermicamente, na região ventral, desenvolveram lesões semelhantes às de humanos, por período superior a três meses (Xie *et al.*, 2009). Ademais, Machado e colaboradores (2009) observaram que camundongos inoculados no coxim plantar com células conidiogênicas e conídios desenvolveram lesão mais duradouras quando comparadas aos animais inoculados apenas com hifas e conídios, demonstrando a associação de células conidiogênicas com a transformação do fungo em corpos muriformes *in vivo*.

2 Vacinas de DNA

Desde que Wolff e colaboradores (1990) mostraram que a injeção contendo plasmídeo de DNA levava a uma expressão significativa da proteína codificada, vários antígenos foram utilizados para induzir a produção de anticorpos e a ativação de linfócitos T citotóxicos, demonstrando assim o seu potencial enquanto estratégia para vacina de DNA e terapia gênica (Tang *et al.*, 1992; Cox *et al.*, 1993; Ulmer *et al.*, 1993; Faurez *et al.*, 2010).

Vacinas de DNA são basicamente compostas por um plasmídeo codificando para o antígeno da vacina, acrescido de solução salina. O plasmídeo contém um gene de resistência a antibiótico, controlado por um promotor procariótico, permitindo a seleção e a replicação do plasmídeo em bactérias transformadas. A unidade de transcrição do plasmídeo é geralmente composta por um promotor viral, forte e ubíquo, o qual

possibilita que o gene de interesse seja expresso em níveis ótimos em células eucarióticas (Gurunathan *et al.*, 2000; Faurez, 2010).

As vacinas de DNA são capazes de modular tanto a imunidade humoral como a celular, com estimulação dos linfócitos TCD4 e TCD8 citotóxicos. Após a introdução do DNA na célula do indivíduo, ocorre a síntese da proteína e esta é clivada pelo proteassoma, gerando peptídeos. Os peptídeos associam-se às moléculas do complexo principal de histocompatibilidade de classe I (MHC-I) por meio, por exemplo, da sinalização de receptores *toll-like*. Assim, os linfócitos T citotóxicos (CTL) reconhecem esses peptídeos e se tornam ativados. As proteínas produzidas e liberadas pelas células são fagocitadas pelos macrófagos e clivadas. Os peptídeos gerados também podem ser apresentados via MHC II aos linfócitos T *helper* (Ribeiro, 2008).

A via de aplicação mais comumente empregada é a intramuscular. Nesse caso, a vacina de DNA em solução salina é injetada diretamente no músculo esquelético utilizando uma agulha hipodérmica. A persistência do plasmídeo no ponto de inoculação pode variar de acordo com o animal utilizado, bem como pelo tipo e quantidade do plasmídeo injetado (Faurez, 2010).

Em modelos animais, vacinas de DNA foram empregadas com sucesso no tratamento de vários patógenos, tais quais: *Trypanosoma cruzi* (García *et al.*, 2006; Cazorla *et al.*, 2009) *Leishmania major* (Coelho *et al.*, 2006; Wu *et al.*, 2010), *Giardia lamblia* (Abdul-Wahid & Faubert, 2007), vírus da hepatite B (Gu *et al.*, 2007) e *Mycobacterium tuberculosis* (Zhang *et al.*, 2007; Okada & Kita, 2010). Também foram relatados casos em que vacinas de DNA obtiveram êxito na imunoterapia contra o câncer, bem como no tratamento da tuberculose (Silva, 2005; Li *et al.*, 2009).

2.1 Vacina de DNA-*hsp65* de *Mycobacterium leprae*

Várias proteínas da família das *Heat Shock Proteins* (HSP) mostraram-se efetivas no tratamento profilático e/ou terapêutico de inúmeras doenças como: tumores, doenças auto-imunes e vários outros tipos de infecções, incluindo as micoses (Oglesbee *et al.*, 2002; Scheckelhoff & Deepe, 2002; SenGupta *et al.*, 2004; Ferraz *et al.*, 2004). Relatos mostraram que a HSP60 e 90 recombinantes (rHSP60 e rHSP90) conferiram proteção à camundongos contra a infecção por *Histoplasma capsulatum* e *Candida albicans*, respectivamente (Matthews *et al.*, 1991; Matthews *et al.*, 1995; Deepe *et al.*, 1996; Deepe & Gibbons, 2002; Ribeiro *et al.*, 2010).

Dentre as HSP ressalta-se o potencial da HSP65, derivada do *Mycobacterium leprae* (*M. leprae*), como imunomodulador. Tal HSP foi testada na forma de vacinas de DNA (DNA-*hsp65*) e foi capaz de conferir proteção aos animais infectados com *Mycobacterium tuberculosis*, *Leishmania major* entre outros (Lowrie *et al.*, 1999; Coelho *et al.*, 2006; de Paula *et al.*, 2007). Os benefícios advindos da utilização da HSP65 estão associados ao aumento da resposta imune celular (Th1) e à redução das citocinas do padrão Th2 (resposta imune humoral) (Kashino *et al.*, 2000).

Nessa conjuntura, Ribeiro e colaboradores (2010) aplicou a vacina DNA-*hsp65* com sucesso no tratamento da paracoccidiodomicose experimental⁸, demonstrando ser promissora a sua utilização no tratamento das demais micoses crônicas, caracterizadas por apresentar uma resposta imune ineficiente do hospedeiro frente ao patógeno (geralmente relacionada à exacerbação da resposta Th2 em detrimento da resposta Th1). Tratamentos da paracoccidiodomicose, utilizando a vacina de DNA, nanoestruturada, associada ou não aos fármacos como a anfotericina B, estão sendo avaliados pelo grupo

⁸ A utilização da DNA-*hsp65* no tratamento de infecções fúngicas foi patenteada pelo Laboratório de Imunologia Aplicada da Universidade de Brasília em 2008 sob o nº de PI 0705676-1.

de Imunologia Aplicada da UnB, os quais apresentam, até o momento, resultados satisfatórios (comunicação pessoal).

Após a administração direta da vacina de DNA contendo plasmídeo carreando um gene que codifica a HSP65, por via intramuscular, foi observado que a mesma é disseminada por todo o corpo e a sua distribuição é dose dependente. Sinais da expressão da HSP65 foram detectados por mais de 15 dias após a imunização com a vacina. Outros aspectos importantes observados mostram que a DNA-*hsp65* não é replicada em células de mamíferos e não se integram ao DNA do indivíduo imunizado/tratado (Coelho-Castelo *et al.*, 2006).

Silva e colaboradores (2005) demonstraram, também, que a imunoterapia com vacina de DNA contendo a proteína HSP65 do *M. leprae*, associada aos quimioterápicos, reduz a duração do tratamento da tuberculose em camundongos e aumenta a sua eficiência. Mostraram ainda, que a utilização de DNA-*hsp65* sozinha ou em combinação com fármacos influenciam as vias de resposta do sistema imune, incluindo alterações da resposta inflamatória, ampliando a possibilidade de alterar-se o curso da resposta imune/inflamatória, conforme a necessidade.

Nesse contexto, o presente trabalho foi executado visando estabelecer um modelo animal confiável, que reproduzisse as características da CBM humana, bem como propor novas estratégias de tratamento, utilizando vacina de DNA (DNA-*hsp65*), para uma doença na qual não há, ainda, uma terapêutica 100% eficaz.

II. Objetivos

1. Desenvolver um modelo experimental confiável da CBM, possibilitando o estudo de novas terapias;
2. Testar a eficácia da administração intralesional, da anfotericina B e do itraconazol, no tratamento da CBM experimental;
3. Avaliar os efeitos terapêuticos da vacina de DNA-*hsp65*, associada ou não aos fármacos acima mencionados, no tratamento da CBM experimental.

III. Materiais e Métodos

1. Animais de experimentação

Foram utilizados ratos *Wistar* (*Rattus norvegicus albinus*) machos, com aproximadamente 7 a 9 semanas de idade. Os animais foram fornecidos pelo biotério central da Universidade de Brasília (UnB) e mantidos em condições apropriadas, com fornecimento de água e ração *ad libitum*, no biotério da Faculdade de Medicina da UnB.

Os procedimentos realizados estão de acordo com os aceitos pelo Colégio Brasileiro de Experimentação Animal (COBEA) e foram analisados pelo Comitê de Ética no Uso Animal (CEUA) desta universidade (**Anexo 1**).

2. Inóculo

2.1 Preparação do Inóculo

No intuito de aumentar a virulência do fungo e adaptar a cepa às condições de sobrevivência em animal, cultivo de *F. pedrosoi* em Batata Dextrose (BD, 10% batata e 1% dextrose), foi reinoculado, no coxim plantar dos animais de experimentação, por duas vezes, sob concentração de 1×10^7 células/mL. Após 30 dias de infecção o tecido lesionado foi divulsionado e em seguida recuperado em meio Sabouraud Dextrose Ágar (SDA, HIMEDIA), contendo 100mg/mL de Cloranfenicol.

Foram utilizados propágulos do fungo *F. pedrosoi* (ATCC 46428) contendo fragmentos de hifas, células conidiogênicas e conídios. O fungo, obtido das passagens acima descritas, foi cultivado em meio BD durante quatorze dias, a 37° C, sob 190

rotações por minuto (rpm). Os propágulos foram separados por agitação mecânica seguida de 10 minutos de decantação para sedimentação dos fragmentos maiores. O sobrenadante foi centrifugado a 3000G por cinco minutos e em seguida lavado com tampão fosfato estéril (PBS) 0,1M (pH7,2) por duas vezes. Ao final, as células foram ressuspensas, quantificadas em câmara de Neubauer e foi preparada uma suspensão contendo 1×10^7 células viáveis/mL em PBS estéril. A viabilidade das células foi determinada utilizando o corante Azul de Algodão (*Lactophenol cotton blue staining*) (Sano *et al.*, 1993).

2.2 Administração do Inóculo

Os animais foram infectados com o inóculo de *F. pedrosoi* no coxim plantar, de forma que cada pata foi inoculada com 200 μ L (2×10^6 células) da suspensão do fungo descrita acima.

3. Preparação da vacina de DNA-*hsp65*

O plasmídeo DNA-*hsp65*, composto pelo gene *hsp65* de *Mycobacterium leprae* inserido no vetor de expressão pVAX1 (Invitrogen®, Carlsbad, CA, USA), foi fornecido pelo Professor Dr. Célio Lopes Silva (USP - Ribeirão Preto - Brasil). O vetor pVAX1 possui o gene de resistência à kanamicina e, por isso, é adequado para estudos de vacinas de DNA e liberado para ensaios clínicos (**Figura 4**).

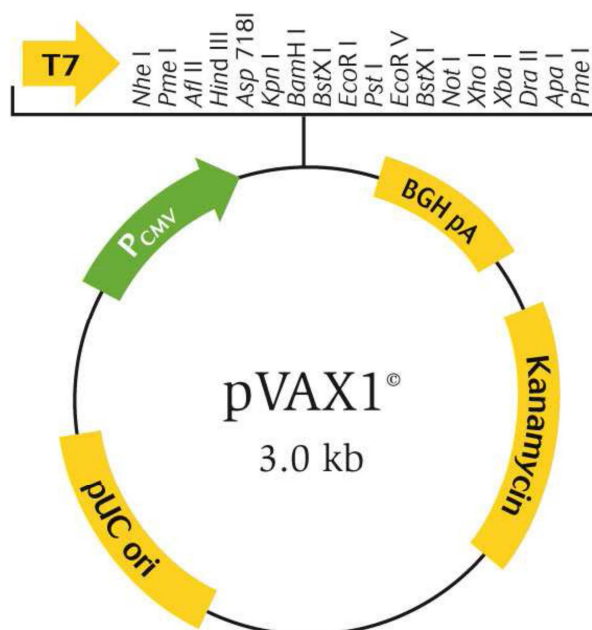


Figura 4. Mapa do vetor de expressão pVAX1.

O clone pVAX1-*hsp65* foi transformado utilizando-se as células competentes da linhagem DH5 α de *Escherichia coli*. A transformação foi realizada por choque térmico. O vetor sem o inserto (pVAX1) também foi transformado para ser usado como controle negativo. Após a transformação, as colônias foram selecionadas e crescidas em 250 mL de meio líquido *Luria Broth* (LB, GIBCO-BRL) contendo kanamicina (100 μ g/mL), durante 12h, a 37° C, sob agitação. A purificação plasmidial foi realizada segundo o protocolo de maxipreparação livre de endotoxinas (QIAGEN AG, Basel, Switzerland). Em seguida, as amostras foram submetidas à quantificação de lipopolissacarídeos (LPS) de acordo com o kit comercial QCL-1000® Cromogenic LAL Endpoint Assay (Cambrex Company, Walkersville, MD, USA). A quantificação de endotoxinas nas amostras preparadas foi realizada e todas as amostras que obtiveram valores menores que 0,1 EU/ μ g foram utilizadas nos ensaios.

4. Grupos e ensaios experimentais

Para o estabelecimento do modelo experimental foram utilizados os seguintes grupos de animais:

A. 20 animais infectados com *F. pedrosoi*, denominados **INFECTADOS**.

B. 4 animais não infectados, denominados **SADIOS**.

Para os ensaios de tratamento foram utilizados os grupos descritos abaixo, tratados intralesionalmente:

I. 8 animais infectados com *F. pedrosoi* e inoculados com o veículo de tratamento (solução salina), denominados **INFECTADOS**;

II. 8 animais infectados com *F. pedrosoi* e tratados com anfotericina B, denominados **AMB**;

III. 8 animais infectados com *F. pedrosoi* e tratados com anfotericina B e pVAX1-*hsp65*, denominados **AMB + DNA-*hsp65***;

IV. 8 animais infectados com *F. pedrosoi* e tratados com itraconazol, denominados **ITZ**;

V. 8 animais infectados com *F. pedrosoi* e tratados com itraconazol e pVAX1-*hsp65*, denominados **ITZ + DNA-*hsp65***;

VI. 8 animais infectados com *F. pedrosoi* e tratados com pVAX1-*hsp65*, denominados **DNA-*hsp65***;

VII. 8 animais infectados com *F. pedrosoi* e tratados com o vetor vazio (pVAX1), sem o inserto, denominados **pVAX1**;

VIII. 8 animais não infectados e sem nenhum tipo de tratamento, denominados **SADIOS**.

4.1. Ensaios do Modelo Experimental

Foi acompanhado o desenvolvimento da doença nos animais infectados com o *F. pedrosoi*, de forma que após o período de 15, 30, 45, 60 e 90 dias os animais foram sacrificados e a evolução da doença avaliada.

4.2. Ensaios de Tratamento

Após 30 dias de infecção, os ratos, conforme grupo experimental, receberam doses de tratamento de acordo com o descrito na **tabela 2**, durante 15 e 30 dias conforme o grupo:

Tabela 2. Periodicidade e dose de tratamento conforme fármaco e/ou vacina utilizada.

Tratamento	Dose de tratamento	Periodicidade
Veículo da Vacina	50µL de solução salina.	A cada 3 dias
Anfotericina (SIGMA, EUA)	250µg em 50µL de solução salina.	A cada 3 dias
Itraconazol (SIGMA, EUA)	600µg em 50µL de solução salina.	A cada 3 dias
pVAX1-hsp65	10µg em 30µL de solução salina.	A cada 15 dias
pVAX1	10µg em 30µL de solução salina.	A cada 15 dias

5. Eutanásia dos animais, retirada e armazenamento dos órgãos e tecidos infectados.

Decorrido 15 e 30 dias após o início do tratamento (ou após 15, 30, 45, 60, 90 dias nos ensaios para o estabelecimento da doença), os animais foram primeiramente anestesiados com éter e em seguida sacrificados por deslocamento cervical. Logo em seguida, o tecido do coxim plantar foi removido bem como o linfonodo poplíteo. Ambos foram devidamente acondicionados a 4 °C e armazenados para os ensaios de histopatologia, UFC e cultura de leucócitos totais para dosagem de citocinas.

6. Análise da evolução da doença

A análise da evolução da doença foi realizada pela avaliação morfológica e morfométrica (macroscópica) da lesão, bem como pela coleta de amostras de tecidos infectados para análise histopatológica e recuperação/quantificação de células do fungo.

6.1 Morfologia e morfometria macroscópica da lesão

Em cada ponto de análise, as patas dos animais foram devidamente fotografadas e o diâmetro das lesões medido com o auxílio de um paquímetro.

6.2 Histopatologia

Fragments da área lesionada, de uma das patas infectadas, foram fixados em formol tamponado a 10%, incluídos em parafina e os cortes consecutivos de 4 mm foram obtidos para as análises histopatológicas. Para a análise das lesões, os cortes foram corados primariamente: i) pela técnica de hematoxilina-eosina (HE) para a identificação dos tecidos de granulação, ii) pela técnica do Ácido Periódico de Schiff

(PAS) para a identificação das formas fúngicas no tecido e iii) pela técnica do Tricrômio de Masson para a identificação de colágeno.

6.3 Quantificação/recuperação das Unidades Formadoras de Colônia (UFC)

Para a quantificação de células fúngicas na lesão, os cortes histológicos descritos acima foram analisados em microscópio óptico e com o auxílio de um retículo acoplado à ocular foi possível determinar a concentração do *F. pedrosoi* por mm² de lesão.

Para a recuperação das UFC presentes na lesão, uma das patas infectadas foi divulsionada em 1 mL de PBS estéril e após plaqueada em placas de Petri contendo meio SDA seguida de incubação a 37 °C, por 7 dias. Foram contadas as unidades formadoras de colônias em todas as placas e os resultados foram expressos em UFC por lesão ± desvio padrão da média (SEM).

7 Análise da resposta imunológica

Após o sacrifício dos animais, a análise da resposta imunológica foi realizada por meio da coleta de amostras para a dosagem de óxido nítrico e quantificação de citocinas.

7.1 Quantificação de citocinas na cultura de células totais do linfonodo poplíteo

Células totais do linfonodo poplíteo, previamente divulsionado, foram cultivadas, por 48 horas, em placas de 96 poços na concentração de 3×10^5 células em

cada 100 µl de meio RPMI 1640 (SIGMA), acrescidos de 100 µl de estímulo: negativo (apenas RPMI), inespecífico (Concanavalina A, na concentração de 8 µg/mL) e específico (diluição 1:500 de antígenos totais extraídos do fungo *F. pedrosoi* na concentração de 90 µg/mL). Citocinas como: o fator de necrose tumoral alfa (TNF-α) e a interleucina 10 (IL-10), produzidas pelas células em cultura, foram dosadas pelo método imunoenzimático (*Enzyme Linked Immuno Sorbent Assay* - ELISA) utilizando kits (BD Pharmigen, San Diego, CA, USA) comerciais padronizados para cada grupo de citocinas. O nível absoluto de citocina presente no sobrenadante da cultura descrita acima foi calculado com base na curva padrão fornecida com o *kit* comercial.

Os ensaios de ELISA foram realizados no laboratório do Prof. Dr. Fernando de Queiroz Cunha (USP - Ribeirão Preto - Brasil). Foram utilizadas placas de 96 poços cobertas com 50 µl/poço do anticorpo específico anti - TNF-α ou anti - IL-10 (Pharmigen, San Diego, CA, USA). Estes anticorpos foram diluídos em solução de ligação (*binding buffer*) pH 9,0 e incubados por 18-24 horas, a 4°C. As placas então foram lavadas por três (3) vezes com PBS/*Tween*-20 (0,05% Sigma). As ligações não específicas foram bloqueadas com 100 mL de PBS/BSA 1% por 120 minutos em temperatura ambiente. As amostras e o padrão (curva padrão) foram colocados nas placas (50 µL) e incubados por 18-24 horas a 4°C. Após esse período, as placas foram lavadas com PBS/*Tween* e 50µl dos anticorpos biotinizados específicos para cada citocina foram adicionados. Após uma hora, as placas foram lavadas com PSB/*Tween* e o conjugado avidinaperoxidase, na diluição de 1/5000 adicionado a cada poço e as placas incubadas por 30 min. As placas foram lavadas com PBS/*Tween* e 100 µL do substrato OPD (o-fenilenediaminadihidroclorato; Sigma) em tampão substrato (pH 5,0) foram adicionados. As placas então foram incubadas por 15 a 20 min em temperatura ambiente. A reação foi interrompida com 50µl de H₂SO₄ (1M) e a D.O medida a 490

nm em espectrofotômetro (Spectra Max-250, Molecular Devices). Os resultados estão expressos em pg /mL.

7.2 Dosagem da concentração de NO_3^-

O Óxido Nítrico (NO) decompõe-se espontaneamente em nitritos (NO_2^-) e nitratos (NO_3^-) de forma que esse último pode ser dosado no soro dos animais por meio da redução enzimática do NO_3^- em NO_2^- pela enzima nitrato redutase, seguida pela reação colorimétrica de *Griess* (Green *et al.*, 1981).

Para a dosagem, alíquotas contendo 50 μ L de soro foram incubadas com o mesmo volume do tampão redutase (fosfato de potássio 0,1M pH 7,5 contendo 1mM NADPH, 10mM FAD e 4U nitrato redutase/mL), por 12 horas, a 37° C. A curva de nitrato foi também incubada com tampão redutase e a concentração do nitrito foi determinada pela reação colorimétrica de *Griess*.

Para essa dosagem, foi adicionado aos sobrenadantes o mesmo volume do reagente de *Griess*, que continha NEED 0,1% (N-(1-Naphthyl) ethyl-enedinamine – SIGMA Chemical, USA) e sulfanilamida 1% (VETEC, Brasil) diluída em ácido fosfórico (H_3PO_4) a 5% (VETEC). As amostras foram lidas em leitor de ELISA com filtro de 450nm. Os resultados foram expressos em μM de $\text{NO}_3^- \pm \text{SEM}$.

8. Análise de hepatotoxicidade

8.1 Dosagem de AST (TGO) e ALT (TGP)

O sangue dos animais foi coletado, por meio de punção cardíaca, em tubos evacuados com gel. As amostras, depois de coaguladas, foram centrifugadas a 4500 rpm

por 10 minutos, de forma que o soro pôde ser recolhido e armazenado a -20°C para futuras dosagens.

Utilizando a metodologia de espectrofotometria, as amostras foram dosadas no equipamento Modular P (Roche®) para aspartato aminotransferase (AST) e alanina aminotransferase (ALT), utilizando reagentes da mesma marca. A espectrofotometria é um método de determinação utilizada em laboratórios clínicos baseado em medições da intensidade de energia radiante absorvida ou transmitida sob condições controladas.

9. Análise estatística

Os resultados foram obtidos pela média de dois experimentos independentes \pm desvio padrão da média (SEM) de forma que em ambos os experimentos os dados foram similares. Para determinar as diferenças entre os grupos experimentais foi utilizada a análise da variância (ANOVA), seguida pelo método *Bonferroni post-tests* (pós teste), realizado no programa estatístico GraphPad Prism, versão 5.0, GraphPad Software, San Diego, Califórnia, USA. Os dados foram considerados significativos quando $p < 0,05$.

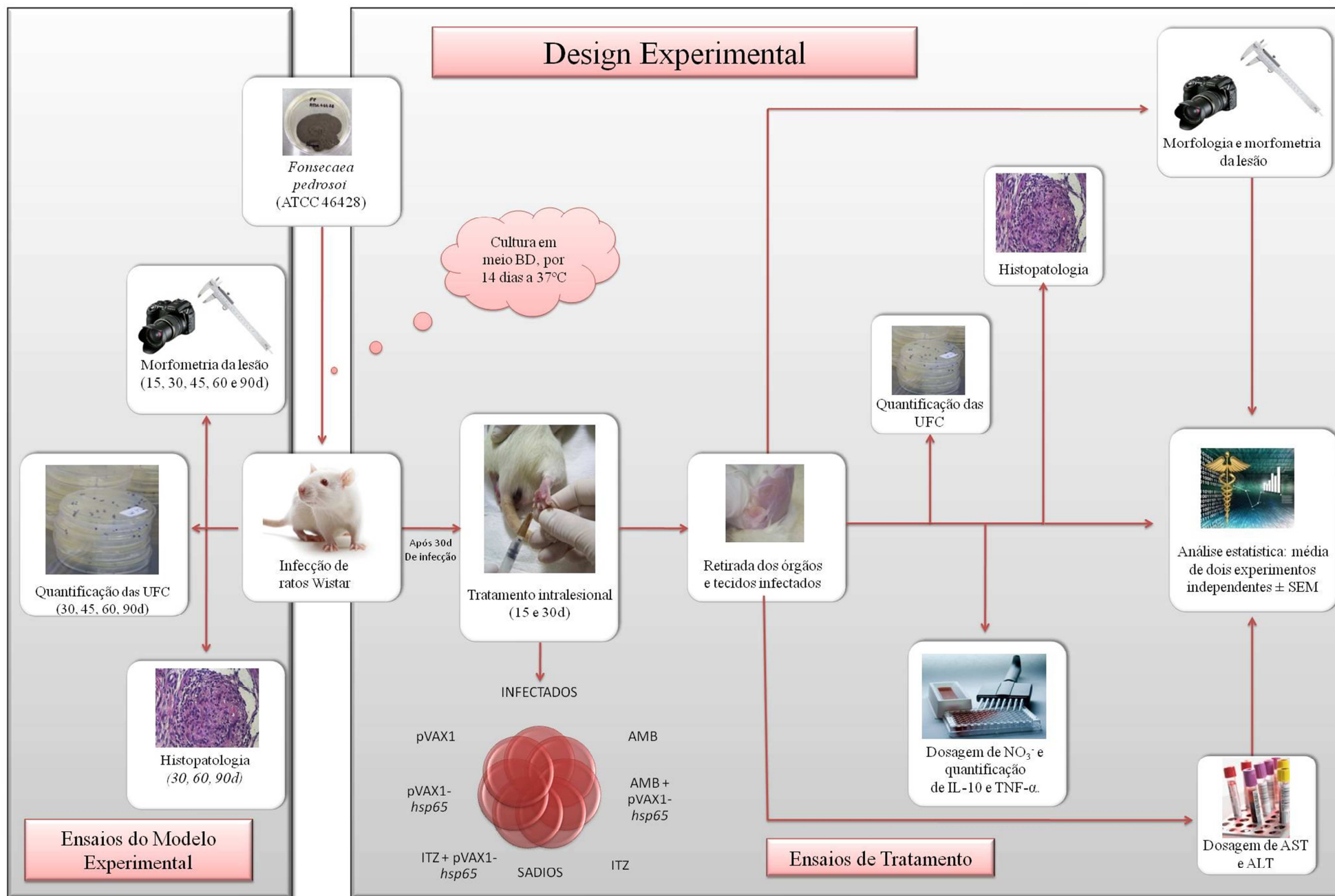


Figura 5. Esquemática dos experimentos realizados.

IV. Resultados

1. Desenvolvimento do modelo experimental

1.1 Cinética da lesão e evolução clínica da doença

Nos primeiros dias que sucederam à infecção, os animais inoculados, com 2×10^6 propágulos do fungo *F. pedrosoi* no coxim plantar, desenvolveram nódulos inflamatórios em ambas as patas de forma que o pico máximo da resposta inflamatória ocorreu, em média, após 30 dias de infecção (**Figura 6**). Nesse mesmo tempo, sobreveio o surgimento de lesão ulcerativa com a presença de uma crosta negra, aderente, no ponto de inoculação (**Figuras 7, A-C**).

Ultrapassados os 30 dias iniciais da infecção, os tecidos acometidos exibiram redução do processo inflamatório, acompanhada do desenvolvimento de fibrose e eventual necrose do tecido infectado (**Figura 7, D**). Após 60 dias, a regressão da lesão é acentuada, evoluindo para a cura espontânea da doença (**Figura 6**), a qual se intensifica aos 90 dias com a completa cicatrização da lesão (**Figura 6 e 7, E**).

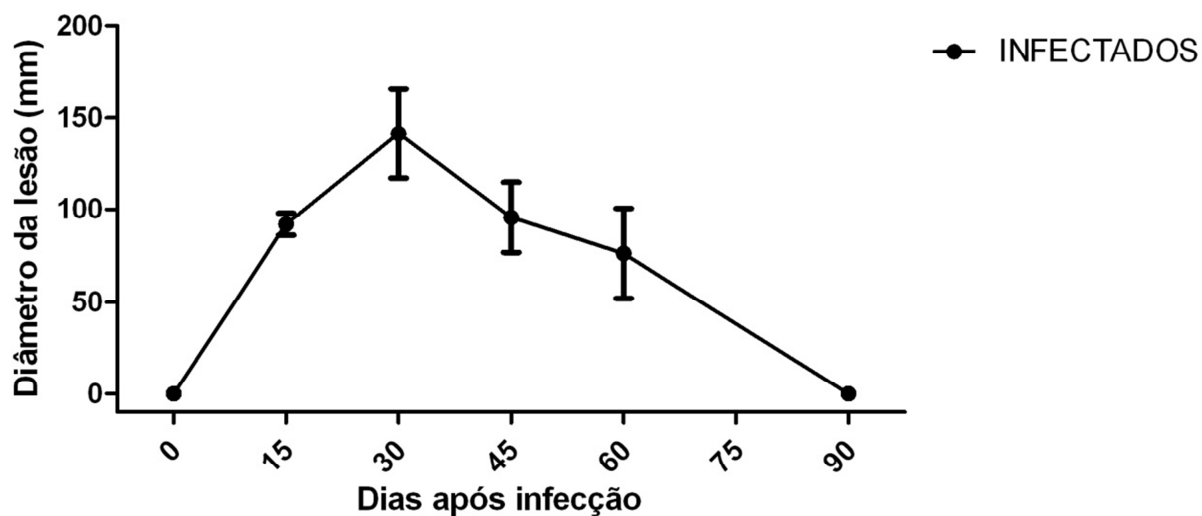


Figura 6. Cinética da lesão nas patas de ratos ao longo de 90 dias de infecção no coxim plantar. Os círculos representam as médias do diâmetro da lesão (\pm SEM) nos animais do grupo INFECTADOS. O pico inflamatório ocorre após aproximadamente 30 dias, seguido de regressão da lesão, evoluindo para a cura que se conclui aos 90 dias de infecção.

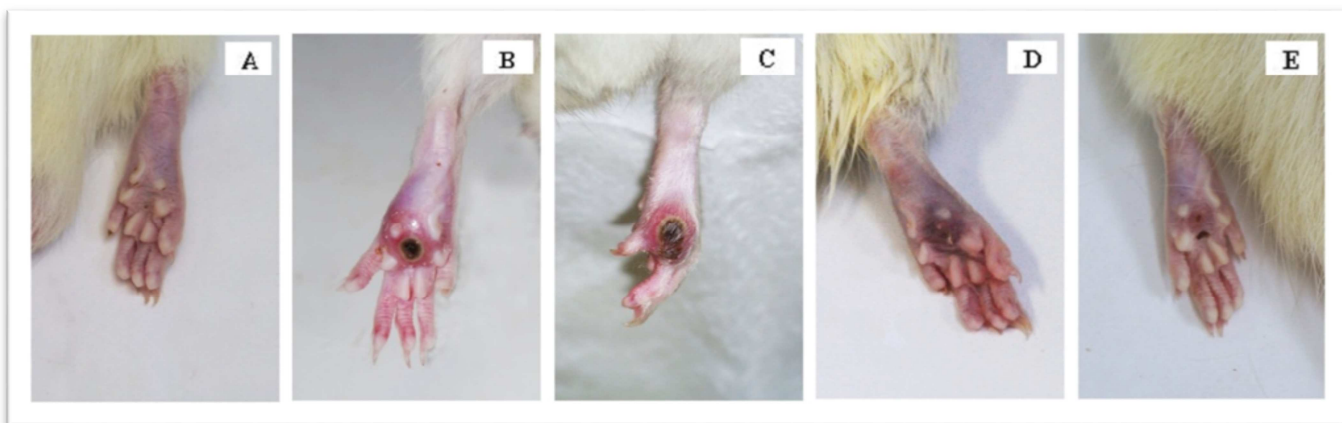


Figura 7. Evolução clínica da cromoblastomicose experimental em ratos infectados com 2×10^6 propágulos do fungo *F. pedrosoi*. (A) Animal sadio; (B e C) surgimento de ulceração decorridos os 30 dias de infecção; (D) necrose e fibrose do tecido lesionado após 45 dias do início da infecção; (E) cicatrização e cura após 60 dias de infecção.

1.2 Análise histopatológica e recuperação/quantificação do fungo na lesão

Visando caracterizar o curso da doença no presente modelo, cortes histopatológicos da lesão foram avaliados: 30, 60 e 90 dias após a infecção, tornando possível a descrição dos principais aspectos histológicos da cromoblastomicose experimental em ratos *Wistar* infectados (**Figura 8**).

Em todos os indivíduos, foi observada reação inflamatória predominantemente histiocitária, associada a focos de exsudação neutrofílica (**Foto 8, D**) e a presença de áreas de proliferação de fibroblastos, deposição de colágeno e proliferação vascular.

A avaliação de 30, 60 e 90 dias após a infecção demonstra variação nos aspectos histopatológicos, com redução progressiva dos elementos da composição e da organização tecidual, sendo de forma involutiva ao longo do tempo.

Após 30 dias de infecção, a reação histiocitária exhibe células em distintos estágios de diferenciação morfológica verificando-se desde monócitos, predomínio de histiócitos epitelióides e células multinucleadas gigantes (**Figura 8, J**). As áreas exsudativas exibem material necrótico no qual são evidenciadas formas do fungo como corpos muriformes e hifas envoltas e permeadas por leucócitos polimorfonucleares e *debris* celulares (**Foto 8, H**). Essas áreas são mais superficiais causando ulceração no tegumento cutâneo, em especial da epiderme. Nas áreas onde fibroblastos são identificados verificam-se células com citoplasma amplo e núcleos imprecisos, núcleos alongados, porém regulares e homogêneos. Entre essas células há depósito de matriz de colágeno que envolve fendas vasculares neoformadas de paredes finas e células endoteliais elevadas (**Figura 8, F**).

Algumas lesões apresentam variação na quantidade dos elementos acima descritos. Células gigantes foram observadas em determinadas áreas de forma

predominante. Nessas áreas há maior predominância de formas filamentosas do fungo. Observa-se, ainda, nessas mesmas áreas, infiltrado linfocitário multifocal, que por vezes esboçam a delimitação de lesão de aspecto granulomatoso (**Foto 8, B**). Nesses granulomas, as células dispostas de forma organizada constituem nódulos com progressiva diferenciação das células histiocitárias de fora para o centro da lesão (monócitos, células epitelióides e células multinucleadas gigantes).

Aos 60 dias de infecção, as lesões observadas eram menos intensas, mais localizadas, com menor exsudação, com focos de hialinização e menor quantidade de vasos neoformados. Nessa fase, os focos exsudativos foram observados bem como necrose, ambos limitados à derme (**Foto 8, K**). A reação histiocitária menos intensa foi caracterizada pela presença de granulomas frouxos, embora bem delimitados, mas com as células epitelióides e multinucleadas gigantes dissociadas. Não há evidências de manguito linfocitário delimitando as lesões, mas com frequência nota-se infiltrado neutrofílico difuso permeando-as (**Figura 8, C e E**). Células gigantes de diferentes tamanhos e formas foram identificadas, muitas com aspecto de células do tipo “corpo estranho” contendo no citoplasma resto e partículas do fungo.

Já após 90 dias de infecção ocorre uma acentuada redução dos elementos acima descritos (**Foto 8, L**), de forma a evidenciar amplas áreas de reparação tecidual com aspectos similares ao de animais não infectados (SADIOS). Entretanto, focos isolados de necrose ainda são observados, evidenciando formas fúngicas (corpos muriformes e hifas, esse último em menor quantidade) entre o exsudado leucocitário.

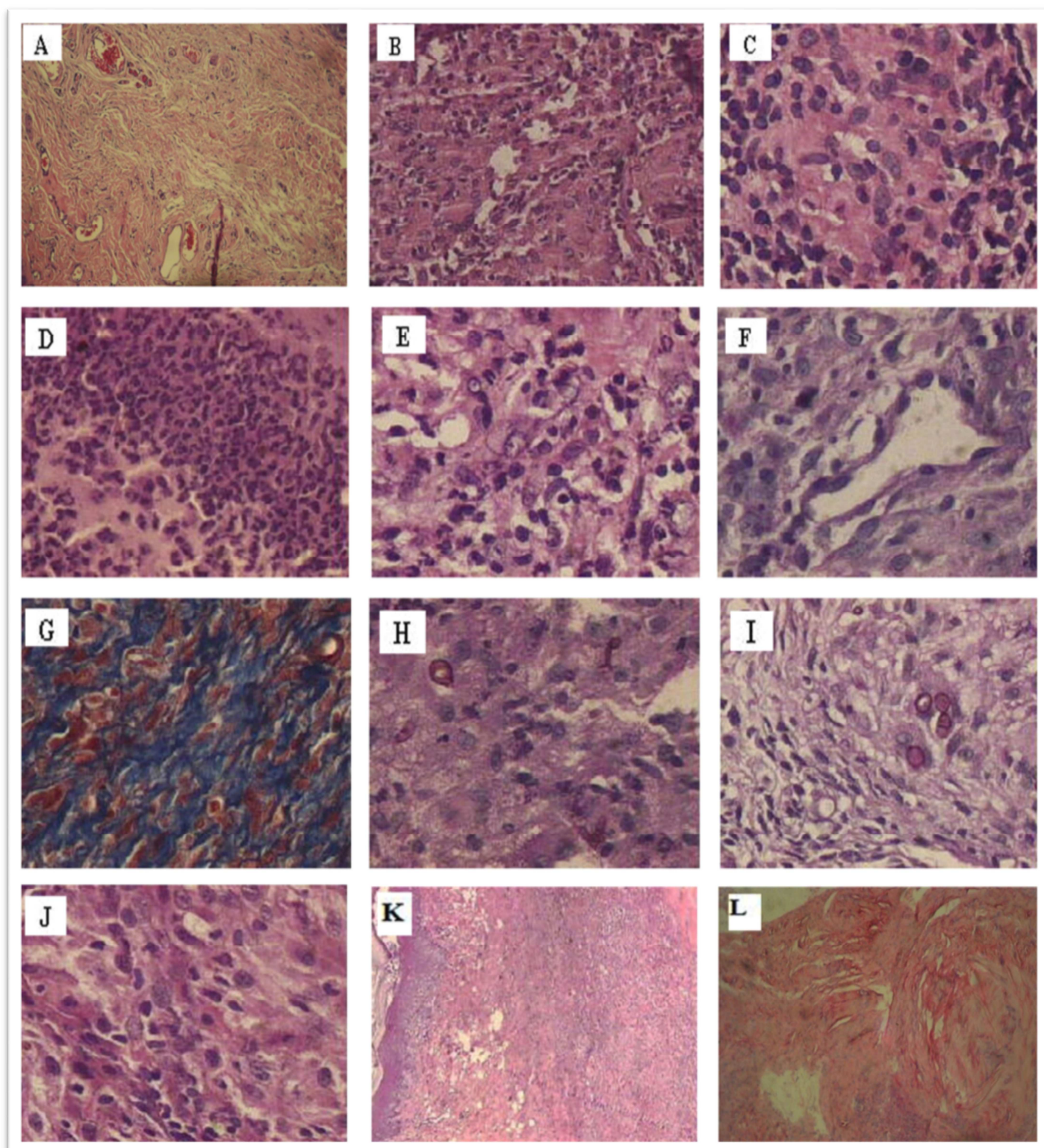


Figura 8. Cortes histopatológicas após 30 (**B, D, F, H, J**), 60 (**C, E, G, I, K**) e 90 dias (**L**) de infecção com o *F. pedrosoi*. (**A**) animais SADIOS (100x); (**B-C**) infiltrado linfocitário multifocal (HE, 200x e 400x, respectivamente); (**D-E**) infiltrado neutrofílico difuso (PAS e HE, respectivamente, 400x); (**F**) depósito de matriz colágena envolvendo fendas vasculares neoformadas (PAS, 400x); (**G**) áreas de colagenização densas (Masson, 400x); (**H-I**) presença de diferentes formas do fungo, incluindo células muriformes (PAS, 400x); (**J**) distintos estágios de diferenciação morfológica de histiócitos (HE, 100x); (**K**) focos exsudativos e necrose (HE, 40x); (**L**) focos isolados de infiltrado leucocitário e redução dos aspectos histopatológicos da lesão (HE, 100x).

A carga fúngica presente na lesão dos animais infectados foi quantificada, com o auxílio de um retículo acoplado à objetiva do microscópio óptico, e está representada na **Figura 9, A**. Após 30, 45 e 60 dias de infecção não foram observadas diferenças significativas na carga fúngica presente na lesão desses animais (32 ± 6 ; 39 ± 7 e 35 ± 8 células fúngicas por mm^2 de lesão), tais diferenças só foram notadas após 90 dias de infecção (7 ± 3 células/ mm^2 de lesão).

A evolução da doença nos animais infectados com *F. pedrosoi* foi também avaliada pela contagem das Unidades Formadoras de Colônia (UFC) do fungo na lesão (**Figura 9, B**). A contagem de fungos viáveis após 45 e 60 dias de infecção mantém-se constante ($180 \pm 38,52$ e $336 \pm 130,86$ UFC, respectivamente), uma vez que não há diferença estatística entre esses dois pontos. No entanto, após 90 dias, a carga fúngica é significativamente reduzida ($0,25 \pm 0,25$ UFC/lesão), confirmando a hipótese acima de que o animal por si só é capaz de eliminar o fungo após 90 dias de infecção.

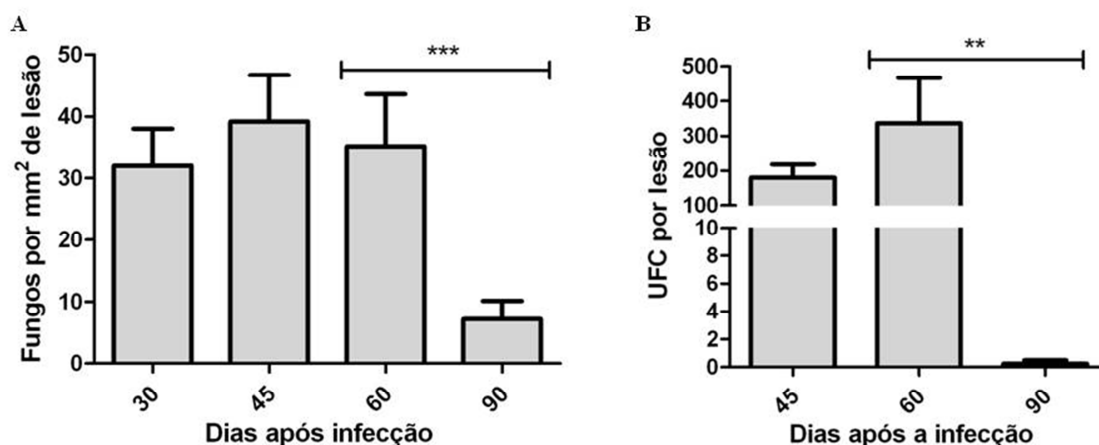


Figura 9. Quantificação/recuperação das células fúngicas presentes na lesão ao longo da doença. (A) quantificação de células fúngicas, \pm SEM, por mm^2 de tecido lesionado: 30, 45, 60 e 90 dias após a infecção; (B) média de contagem das Unidades Formadoras de Colônia (UFC), \pm SEM, do fungo *F. pedrosoi*, após: 45, 60 e 90 dias de infecção. ** $P < 0.01$ e *** $P < 0.001$ em relação à carga fúngica aos 60 dias de infecção.

2. Tratamento da cromoblastomicose experimental

2.1 Diâmetro da lesão ao longo do tratamento

Após 15 e 30 dias do início do tratamento, a eficácia do mesmo foi avaliada por meio da mensuração do diâmetro da lesão com o auxílio de um paquímetro.

Aos 15 dias de tratamento, a exceção do grupo ITZ+DNA-*hsp65* ($52 \pm 3,23$ mm), não houve variação significativa no diâmetro da lesão dos demais animais tratados (AMB, $102 \pm 7,5$ mm; ITZ, $79 \pm 7,74$ mm; DNA-*hsp65*, $74 \pm 8,26$ mm; AMB+DNA-*hsp65*, $89 \pm 7,46$; pVAX1, $92 \pm 13,62$) em comparação com o grupo INFECTADOS, cujo diâmetro teve média de $99 \pm 4,27$ mm (**Figura 10, A-D**).

Todavia, transcorridos 30 dias de tratamento, todos os grupos que continham a vacina de DNA (DNA-*hsp65*, $30 \pm 11,49$ mm; AMB+DNA-*hsp65*, $51 \pm 7,47$ mm; ITZ+DNA-*hsp65*, 33 ± 12 mm) apresentaram diferenças significativas, no diâmetro da lesão, comparados ao grupo INFECTADOS ($94 \pm 8,87$ mm) (**Figuras 10, A-C**). Contrariamente, os grupos de animais tratados apenas com os fármacos anfotericina B e itraconazol, ($66 \pm 11,86$ mm e $63 \pm 6,12$ mm, respectivamente) não mostraram diferenças significativas quando comparados ao grupo INFECTADOS (**Figuras 10, A-B**).

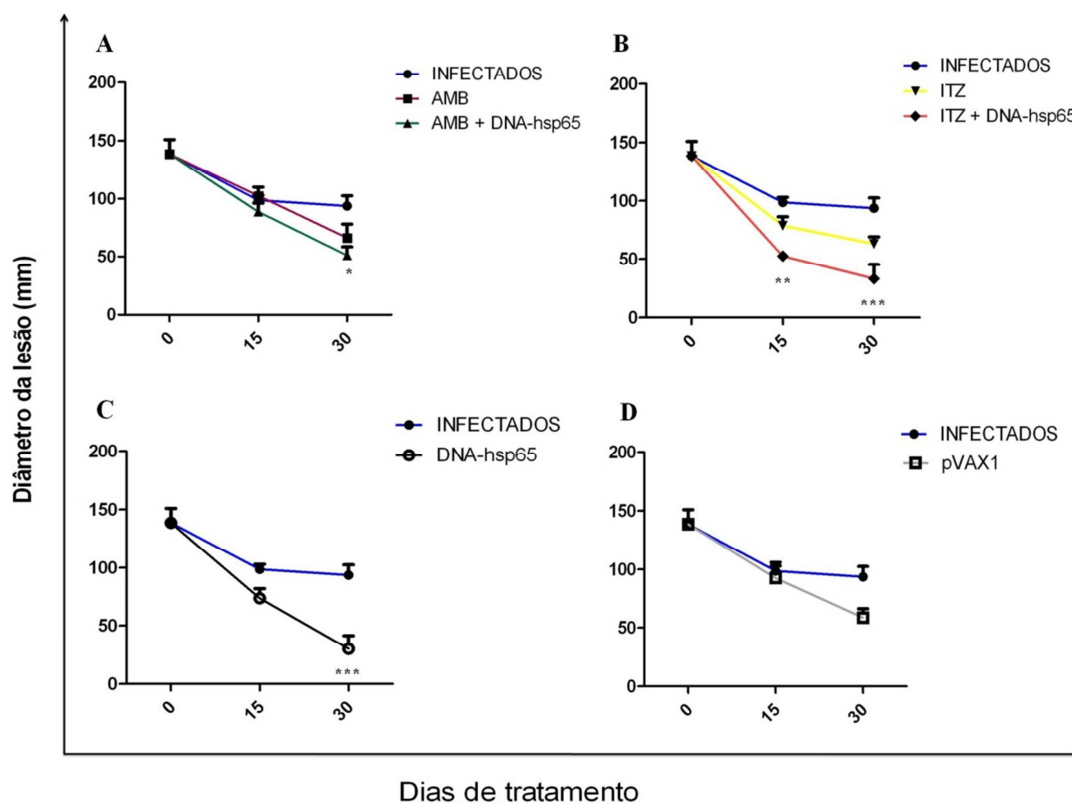


Figura 10. Diâmetro da lesão na pata de animais infectados e tratados após 15 e 30 dias, comparados ao grupo INFECTADOS. (A) animais infectados e tratados com AMB, com ou sem a vacina de DNA-*hsp65*; (B) animais infectados e tratados com ITZ, associado ou não à vacina de DNA-*hsp65*; (C) infectados e tratados apenas com DNA-*hsp65*; (D) infectados e tratados com o vetor da vacina pVAX1. * $P < 0.05$, ** $P < 0.01$ e *** $P < 0.001$ em relação ao diâmetro dos animais do grupo INFECTADOS.

2.2 Morfologia e histopatologia da lesão

Após 15 e 30 dias de tratamento, fragmentos de tecido lesionado foram fixados, incluídos, seccionados e corados primariamente: i) pela técnica de hematoxilina-eosina (HE) para a identificação dos tecidos de granulação, ii) pela técnica do Ácido Periódico de Schiff (PAS) para a identificação das formas fúngicas no tecido e iii) pela técnica do Tricrômio de Masson para a identificação de colágeno. Em seguida, foram avaliadas as características histopatológicas da doença ao longo do tratamento.

No grupo INFECTADOS (infectados e inoculados com o veículo de tratamento), nos dois pontos descritos acima (15 e 30 dias de inoculação), foram observadas as mesmas características descritas anteriormente para os animais avaliados após 30 e 60 dias (respectivamente) de infecção.

As características da lesão descritas anteriormente, também estão presentes no grupo AMB (animais tratados com anfotericina B), embora ocorra redução das características observadas após 30 dias de tratamento quando comparadas aos de 15 dias (**Figura 11**).

Com 15 dias de tratamento, observa-se menor quantidade de células, poucas áreas exsudativas, nódulos com granulomas melhor definidos (**Figura 11, C**), áreas de colagenização densas e pouca neoformação vascular (**Figura 11, H**). As áreas de exsudação apresentam predomínio de material necrótico, menor quantidade de polimorfonucleares (**Figura 11, F**), limitada à derme e pouco envolvimento da epiderme. Os granulomas observados são bem definidos por vezes confluentes e exibem, ao centro, a presença de necrose. Essa lesão pode assim ser caracterizada: células epitelióides dispostas lado a lado, por vezes associada a uma ou outra célula gigante, tendo em seu entorno um halo linfocitário e mais externamente camada de fibroblasto, que faz a fusão de várias lesões (**Figura 11, E**). Os fibroblastos nessas lesões ou são as descritas na periferia dos granulomas, ou são aqueles observados em extensas áreas de deposição de colágeno denso (**Figura 11, H**) maduro, e que envolve poucas fendas vasculares, tortuosas, de paredes finas e células endotelial proeminente.

Após 30 dias de tratamento, o aspecto observado é de granulomas delimitados, isolados, de constituição frouxa (**Figura 11, D**), com ausência de halo linfocitário, poucas células multinucleadas gigantes, redução na diferenciação histiocitária com

células epitelióides em menor número comparada às células mais imaturas. Um aspecto peculiar nesse grupo e com esse tempo de infecção é a periferia dos granulomas representada por colágeno com a disposição em halos (como em bulbo de cebola) (**Figura 11, I**). Esses granulomas estão aprisionados em meio à densa matriz colágena, associada à grande quantidade de fibroblastos com diferentes formas, constituindo densas áreas ricas em vasos neoformados chamando, ainda, atenção a pouca quantidade de infiltrado de leucócitos polimorfonucleares (**Figura 11, G**). Outra particularidade observada nesse grupo corresponde às lesões em que se observa grandes quantidades de estruturas do fungo (**Figura 11, K**). Os histiócitos as envolvem em agregados de células grandes, de citoplasma amplo e vacuolados, e núcleos arredondados ora centrais, ora justapostos à membrana celular, com aspecto de *foamy cells*. Estando filamentos e corpos muriformes do fungo no citoplasma dessas células ou ainda de células gigantes do tipo “corpo estranho” que permeiam os histiócitos.

Do ponto de vista macroscópico, o tratamento com anfotericina B, após 15 e 30 dias, melhorou os aspectos das lesões nas patas dos ratos infectados, embora ao final do tratamento os animais ainda apresentem nódulos inflamatórios no coxim plantar (**Figura 11, A-B**).

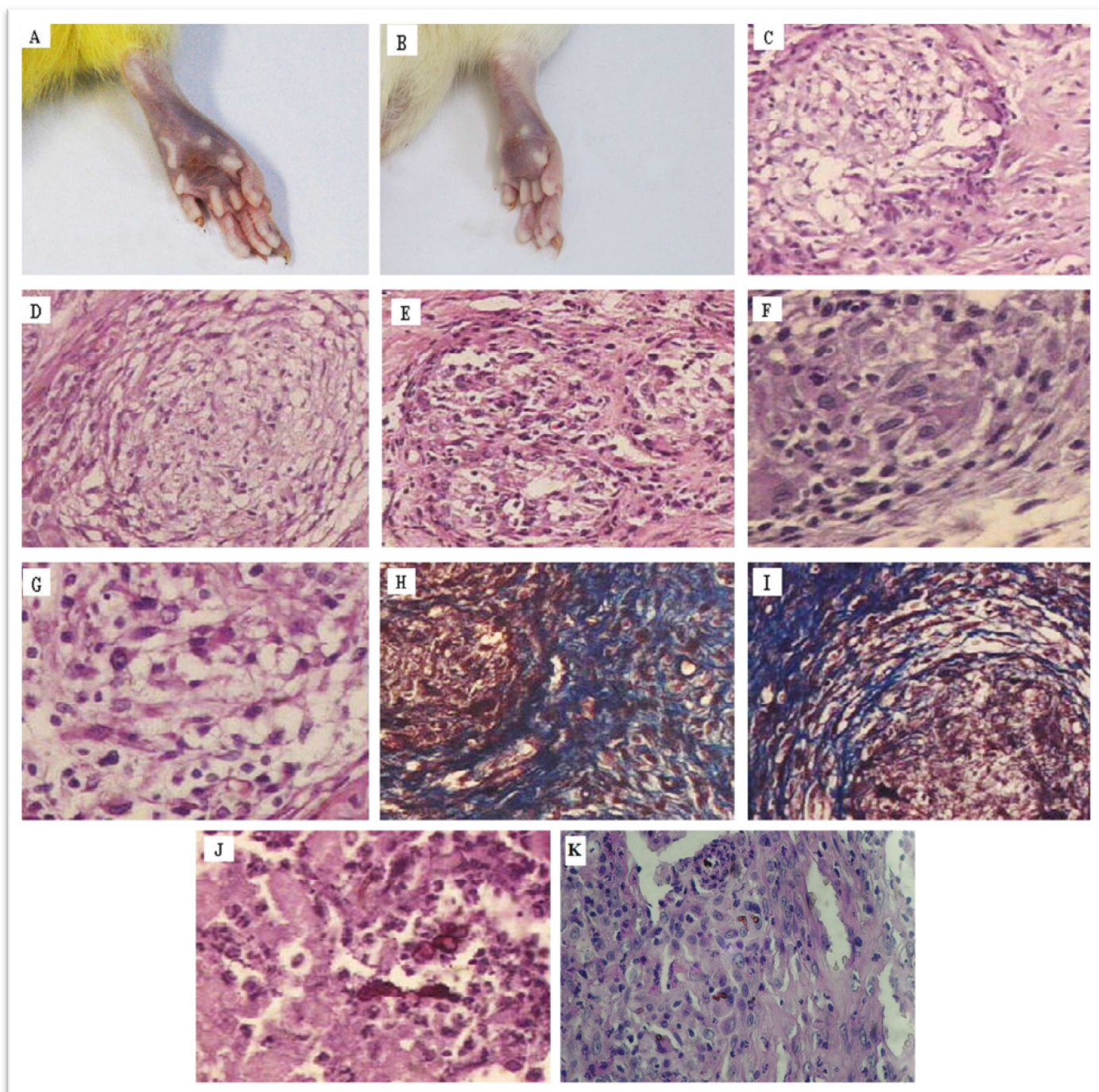


Figura 11. Morfologia macroscópica e histopatologia do grupo de animais tratados com anfotericina B (AMB), após 15 (A, C, E, F, H, J) e 30 dias (B, D, G, I, K). (A-B) aspectos morfológicos da lesão; (C-D) nódulos com granulomas delimitados e de constituição frouxa (HE, 200x); (E) halo linfocitário com camadas de fibroblastos dispostas externamente conectando várias lesões (HE, 200x); (F-G) menor quantidade de polimorfonucleares (HE, 400x); (H) áreas de colagenização densa (Masson, 200x); (I) colágeno com a disposição em halos (como em bulbo de cebola) na periferia dos granulomas (Masson, 200x); (J-K) estruturas do fungo *F. pedrosoi* (HE e PAS, 400x e 100x, respectivamente).

As lesões observadas nas patas dos animais do grupo ITZ (tratados com Itraconazol) são caracterizadas por reação inflamatória de caráter difuso com áreas focais (**Figura 12, K**). Em sua composição são identificados: histiócitos, células epitelióides, células gigantes multinucleadas, além de neutrófilos e linfócitos. São observados ainda: fibroblastos, depósito de colágeno e vasos neoformados (**Figura 12**).

Aos 15 dias de tratamento, as lesões, mais difusas, exibem histiócitos e células gigantes e por vezes esboço de granulomas (**Figura 12, C**). Há pouca exsudação de neutrófilos, e quando presentes, restritos às camadas da derme (**Figura 12, E**). Os fibroblastos são observados em lesões difusas associadas a colágeno denso (**Figura 12, G**), fendas vasculares, linfócitos, histiócitos e alguns polimorfonucleares. As células gigantes, como que reunidas, estão associadas às áreas em que formas do fungo são identificadas (**Figura 12, I**). Nessas áreas, estão presentes também polimorfonucleares que, apesar de caráter circunscrito da lesão atribuem a ela um aspecto frouxo.

Após 30 dias, predomina áreas com deposição de colágeno havendo focos de remodelagem bastantes vascularizados e que, eventualmente, exibem células gigantes isoladas ou em pequenos grupos de poucos elementos. Nessa fase, um outro aspecto observado é o da área de exsudação em meio ao colágeno (**Figura 12, H**) na qual, ao centro, se adensam histiócitos de citoplasma amplo e formas do fungo envoltas por células gigantes. A exsudação é delimitada por matriz de colágenos. Os polimorfonucleares (neutrófilos) são escassos e estão mais concentrados nos focos exsudativos como descrito (**Figura 12, F**).

As lesões no coxim plantar dos ratos tratados com o itraconazol também apresentaram melhoras após 15 e 30 dias de tratamento, com a permanência de nódulo inflamatório ao final do tratamento (**Figuras 12, A-B**).

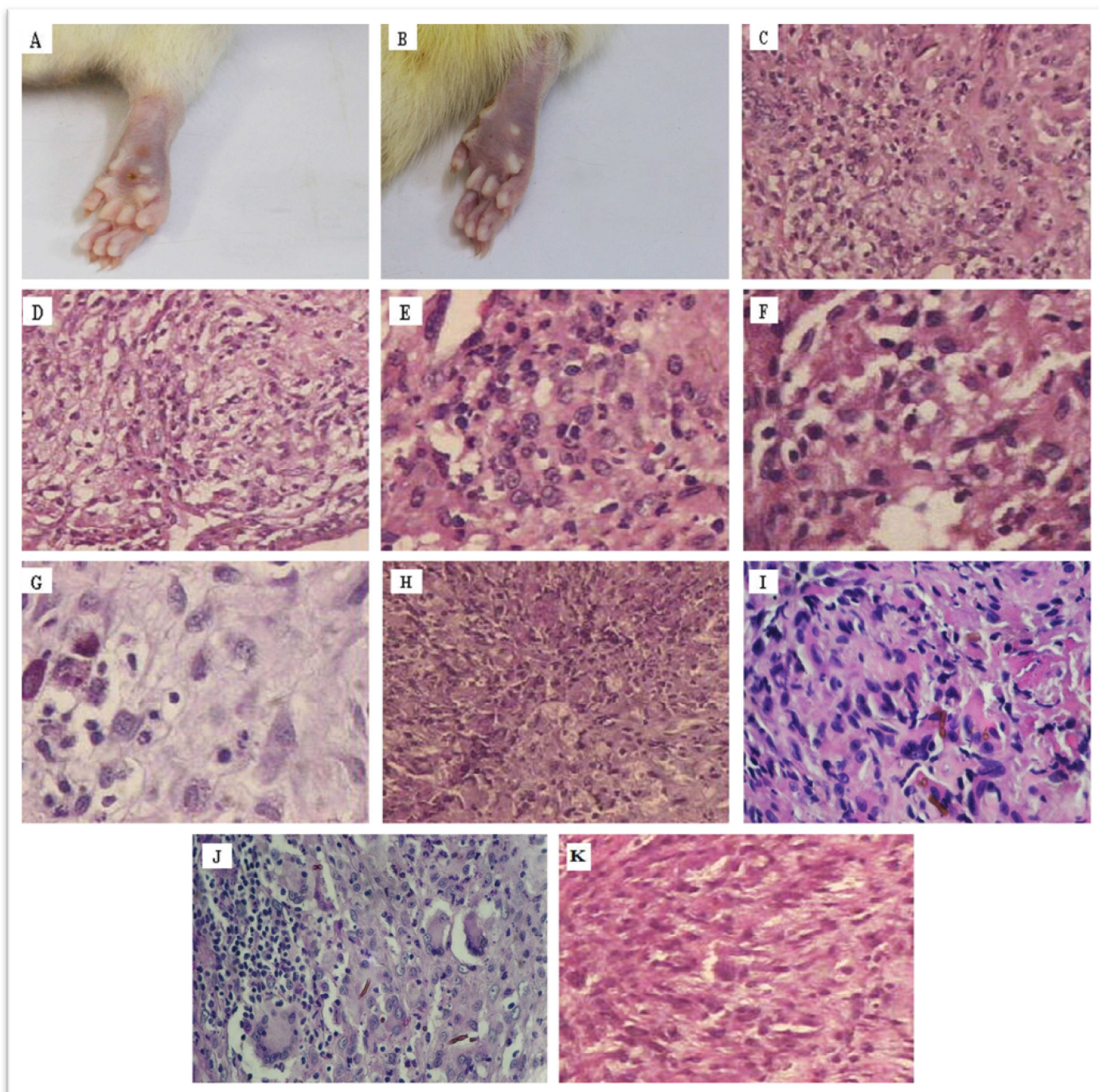


Figura 12. Morfologia macroscópica e histopatologia do grupo de animais tratados com itraconazol (ITZ), após 15 (A, C, E, G, I, K) e 30 dias (B, D, F, H, J). (A-B) aspectos morfológicos da lesão; (C) esboço de granuloma (HE, 200x); (D) granulomas já delimitados (HE, 200x); (E-F) exsudação neutrofílica (HE, 400x); (G) fibroblastos associados a colágeno denso (PAS, 400x); (H) exsudação em meio ao colágeno (PAS, 200x); (I-J) presença de formas do fungo *F. pedrosoi* (HE e PAS, respectivamente, 400x); (K) reação inflamatória de caráter difuso (HE, 400x).

As lesões observadas nas patas dos animais do grupo DNA-*hsp65* (tratados com vacina de DNA) e avaliadas com 15 e 30 dias de tratamento, apresentam uma reação inflamatória progressiva e caracterizada pela presença de histiócitos, constituição de granulomas e áreas de hialinização (**Figura 13**). Os aspectos anatomopatológicos das lesões nos animais tratados com a vacina DNA-*hsp65* foram reduzidos de forma semelhante aos animais tratados com os fármacos (**Figura 13, A-B**).

Aos 15 dias de tratamento, verifica-se aspecto granulomatoso, porém exsudativo. A lesão é extensa e limita-se à derme, os granulomas são pequenos e a resposta inflamatória apresenta infiltrado linfocitário evidente e difuso (**Figura 13, F**). Os neutrófilos observados difusamente apresentam maior concentração em áreas exsudativas nitidamente delimitadas pelo processo granulomatoso (**Figura 13, C**), ou pela reação dos fibroblastos com deposição de colágeno associado a vasos neoformados (**Figura 13, G**).

No trigésimo dia de tratamento a lesão tem aspecto nitidamente granulomatoso (**Figura 13, D**) com lesões confluentes, amplas e densamente infiltradas por linfócitos e histiócitos (**Figura 13, F**). Os granulomas são secos, sem exsudação de neutrófilos, ricos em células epitelióides de citoplasma amplo com imprecisão de seus limites e com células gigantes multinucleares presentes. Essas lesões estão delimitadas ou permeadas por colágeno depositado que adquire um aspecto denso como o de hialinização e ricamente vascularizado (**Figura 13, H**). Esses granulomas estendem-se até a transição da derme para a epiderme, estando os linfócitos intimamente ligados às células epiteliais do revestimento definindo lesões do tipo linfoepiteliais. Os neutrófilos são vistos em pequena quantidade e adensam-se apenas nos poucos focos de exsudação observados nas lesões dos animais desse grupo.

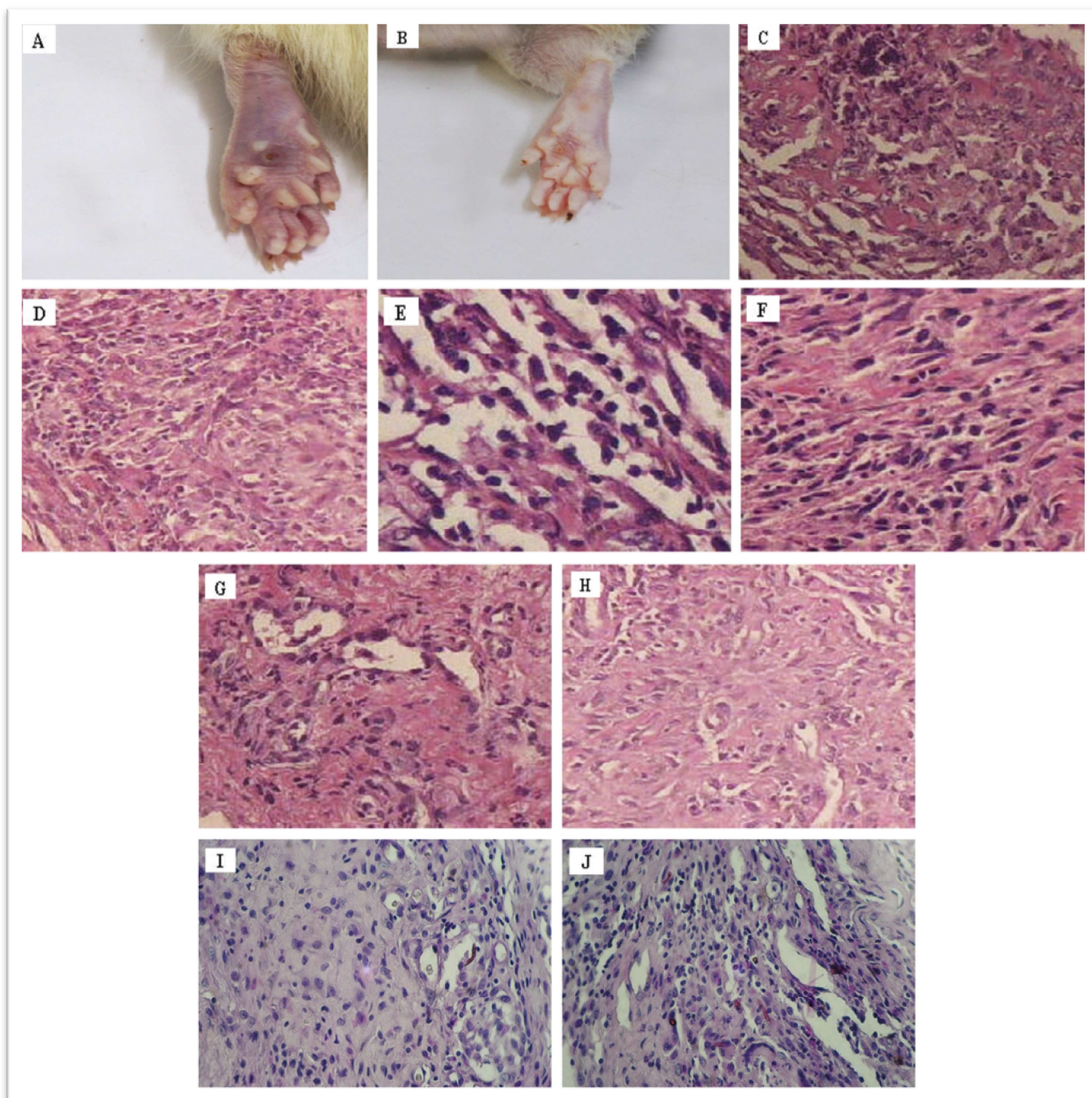


Figura 13. Morfologia macroscópica e histopatologia do grupo de animais tratados com a vacina de DNA-*hsp65* (DNA-*hsp65*), após 15 (A, C, E, G, I) e 30 dias (B, D, F, H, J). (A-B) aspectos morfológicos da lesão; (C-D) áreas exsudativas nitidamente delimitadas pelo processo granulomatoso (HE, 200x); (E-F) reação inflamatória densamente infiltrada por linfócitos e histiócitos (HE, 400x); (G-H) colágeno denso como o de hialinização e ricamente vascularizado (HE, 400x e 200x respectivamente); (I-J) presença do fungo nas lesões (PAS, 400x).

As lesões dos animais pertencentes ao grupo AMB + DNA-*hsp65* (tratados com a combinação da anfotericina B com a Vacina de DNA) são caracterizadas por reação inflamatória intensa, difusa, por vezes apresentando granulomas bem definidos com áreas exsudativas ao lado de áreas de necrose. Verifica-se, ainda, infiltrado de leucócitos polimorfonucleares, de caráter difuso, permeando toda a lesão e também, áreas com proliferação de fibroblastos, com ou sem deposição de colágeno, e com vasos neoformados. Essas lesões apresentam variação em sua disposição de acordo com o tempo de evolução da infecção associada ao tratamento (**Figura 14**).

Aos 15 dias de tratamento, as lesões possuem caráter difuso, com intenso infiltrado de mononucleares, de forma que em alguns pontos esboçam formações de granulomas (**Figura 14, C**). Em meio a esses histiócitos são observados células epitelióides, bem como células multinucleadas gigantes. Reação exsudativa neutrofílica está presente em toda a extensão da lesão e de forma acentuada em áreas de necrose liquefativa (**Figura 14, F**). As lesões exibem ainda fistulização que se estende das camadas da derme, onde a maior parte das lesões concentra-se, até a superfície da epiderme, que se mostra ulcerada. Os fibroblastos misturam-se às demais células e o sítio inflamatório, por vezes envolto por matriz colágena frouxa (**Figura 14, H**), exhibe ainda vasos proliferados, com paredes finas e células epitelióides proeminentes.

Aos 30 dias, observam-se as características descritas acima, porém verifica-se acentuada organização da lesão apresentando diferentes aspectos, como: granulomas constituídos e bem definidos, focos de exsudação com necrose central geralmente delimitados por reação histiocitária (**Figura 14, D**), com células de citoplasma amplo e núcleos arredondados e, ainda, envoltos por linfócitos, fibroblastos, células multinucleadas gigantes e colágeno denso (**Figura 14, I**). Os granulomas são de aspecto

epitelióides, exibindo ao centro células multinucleadas gigantes do tipo Langerhans, delimitados por halo linfocitário e frequentemente confluentes (**Figura 14, E**). O estroma da confluência é caracterizado por colágeno denso aí depositado. Os leucócitos polimorfonucleares observados, predominantemente em áreas exsudativas e de necrose, estão presentes também nos granulomas, somando-se a esses a presença de eusínófilos em menor quantidade. Corpos escleróticos e fragmentos de hifas são observados nas áreas de necrose, nos focos de exsudação e no citoplasma das células gigantes multinucleadas (**Figura 14, K**).

Os aspectos morfológicos da lesão foram drasticamente reduzidos após 15 e 30 dias de tratamento utilizando a anfotericina B associada a vacina de DNA (**Figura 14, A-B**).

No grupo ITZ + DNA-*hsp65* (tratados com a combinação do Itraconazol com a Vacina de DNA) as lesões observadas demonstram aspecto granulomatoso com a presença de células usuais. As mesmas exibem diferentes padrões morfológicos com predomínio das células epitelióides em lesões bem definidas e com participação de células gigantes multinucleadas, e por vezes com focos exsudativos e extensas áreas de necrose nesses granulomas (**Figura 15**). As lesões estão predominando em camadas profundas da derme e são delimitadas por colágeno associado a vasos neoformados.

Aos 15 dias, são observadas lesões de tamanhos variados, bem delimitadas sem exsudação (**Figura 15, C**). Verifica-se ainda infiltrado linfocitário (**Figura 15, E**) e em áreas, os fibroblastos são proeminentes e se interpõem de forma a individualizar os granulomas.

Aos 30 dias, além dos aspectos descritos com 15 dias, constata-se áreas de necrose com formação de histiócitos de citoplasma amplo e vacuolado associados a

infiltrado histiocitário, ao lado de granulomas bem delimitados (**Figura 15, D**), ricos em células epitelióides e células gigantes em que se verificam linfócitos margeando esses granulomas (**Figura 15, F**), e ainda densas faixas de matriz colágena separando essas lesões (**Figura 15, H**). Tanto em áreas de necrose como de granulomas bem constituídos são visualizadas estruturas fúngicas, embora escassas (**Figura 15, J**).

Os aspectos morfológicos da lesão, após 15 e 30 dias de tratamento com o itraconazol associado a vacina de DNA-hsp65, também foram reduzidos, permanecendo no coxim plantar apenas resquícios do processo de cicatrização (**Figura 15, A-B**)

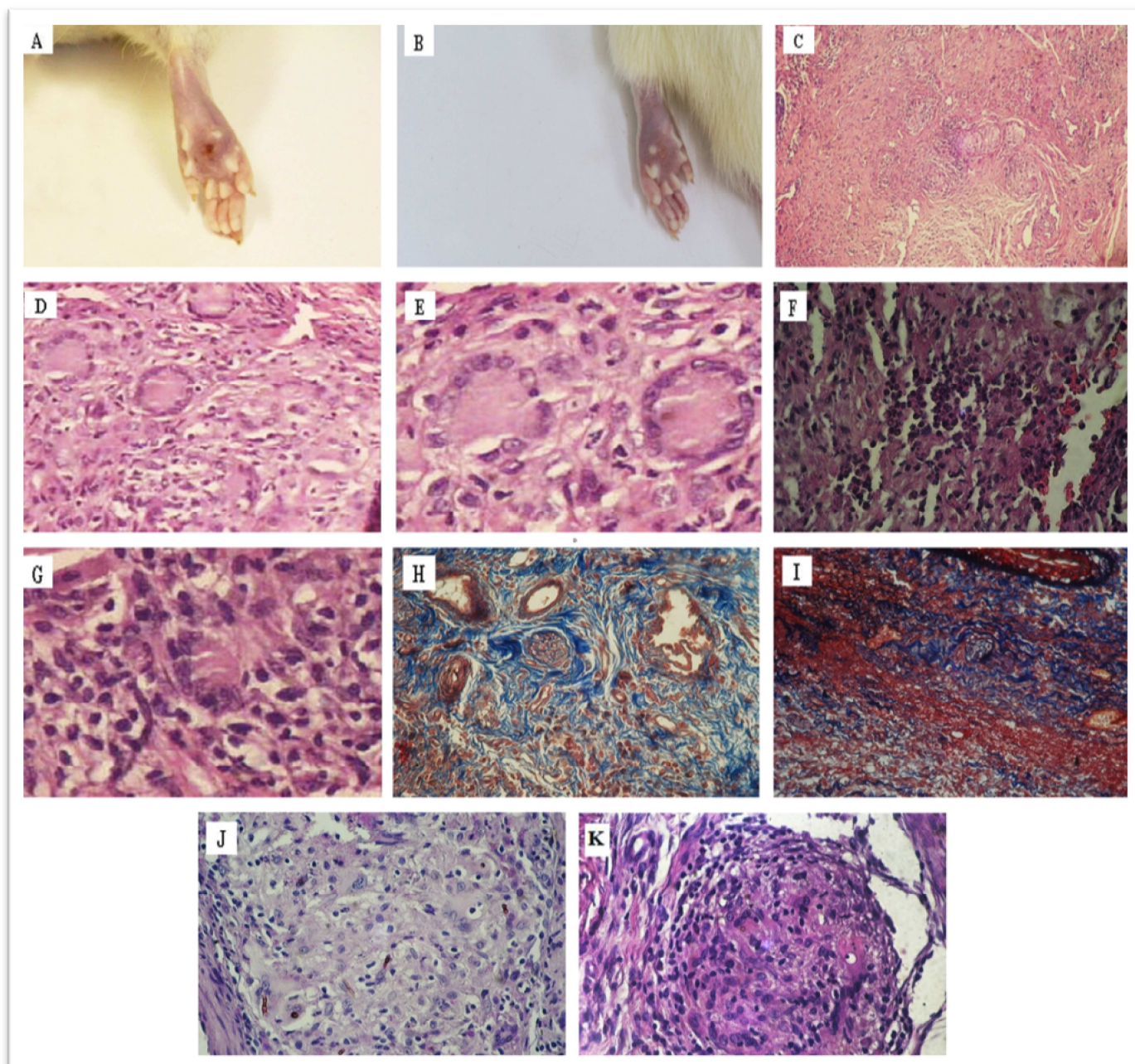


Figura 14. Morfologia macroscópica e histopatologia do grupo de animais tratados com a anfotericina B associada à vacina de DNA-*hsp65* (AMB + DNA-*hsp65*), após 15 (A, C, F, H, J) e 30 dias (B, D, E, G, I, K). (A-B) aspectos morfológicos da lesão; (C) lesões de caráter difuso, esboçando a formação de granulomas (HE, 100x); (D-E, K) granulomas constituídos e bem definidos delimitados por reação histiocitária (HE, 200x e 400x, respectivamente); (E) células multinucleadas gigantes do tipo Langerhans, delimitados por halo linfocitário (HE, 400x); (F-G) reação exsudativa neutrofílica (HE, 400x); (H-I) matriz colágena frouxa e densa respectivamente (Masson, 200x); (J-K) presença de formas do fungo nas lesões (PAS e HE, 400x).

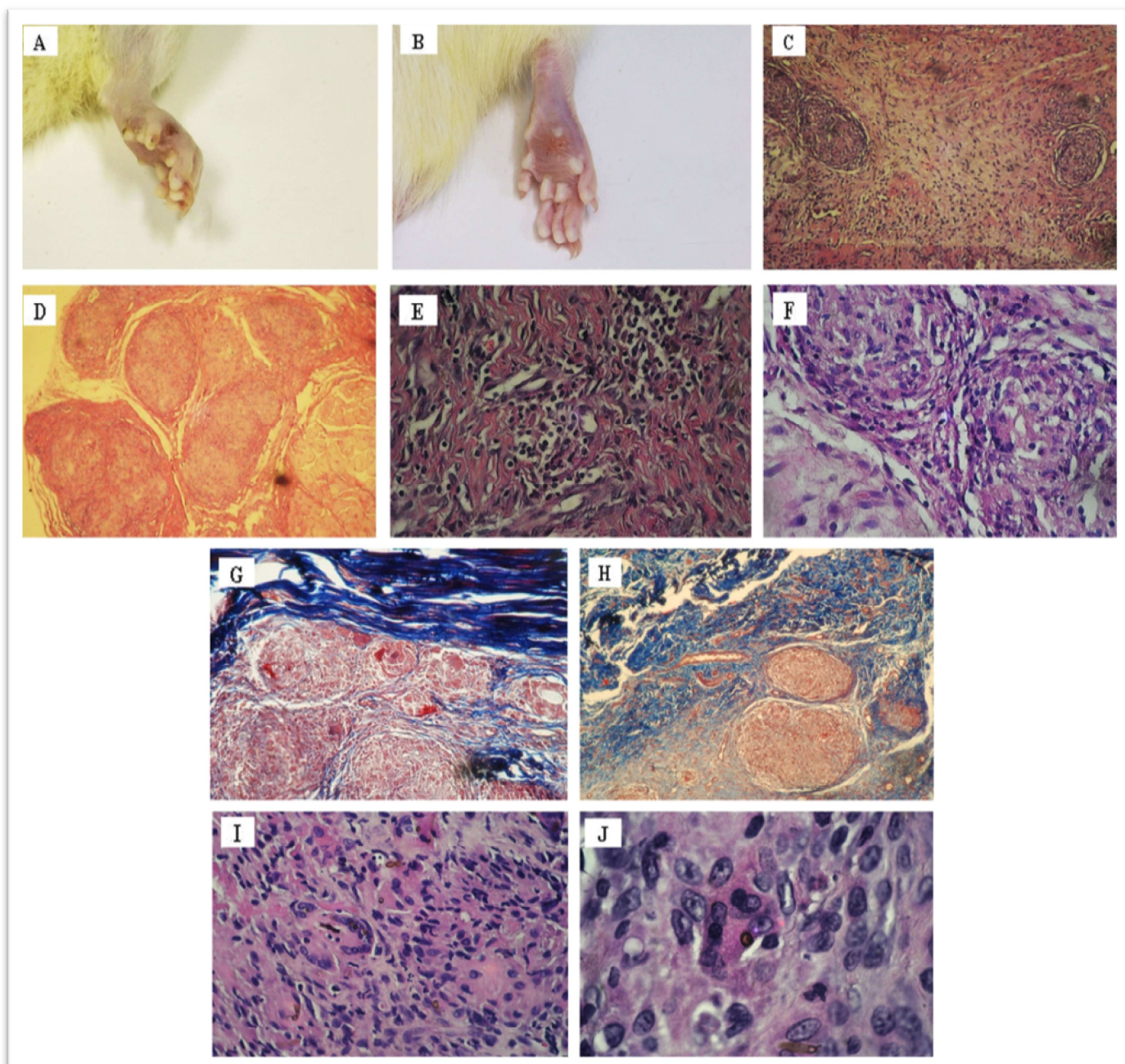


Figura 15. Morfologia macroscópica e histopatologia do grupo de animais tratados com itraconazol associado à vacina de DNA-*hsp65* (ITZ + DNA-*hsp65*), após 15 (A, C, E, G, I) e 30 dias (B, D, F, H, J). (A-B) aspectos morfológicos da lesão; (C) granulomas delimitados, sem exsudação (HE, 100x); (D) granulomas de tamanhos variados e bem delimitados (HE, 100x); (E-F) linfócitos margeando os granulomas (HE, 400x); (G-H) faixa de matriz colágena separando os granulomas (Masson, 200x); (I-J) formas do fungo, em menor quantidade, no interior de células gigantes multinucleadas.

Comparando as características descritas acima, para os diferentes grupos experimentais utilizados, ressalta-se a ação da DNA-*hsp65* como imunomodulador, uma vez que todos os grupos, nos quais fora empregada, apresentaram, já nos primeiros 15 dias, granulomas bem constituídos com manguito linfocitário evidente e células melhor organizadas, evidenciando a presença escassa de estruturas do fungo.

2.3 Quantificação/recuperação do fungo na lesão

Após 15 dias de tratamento, a concentração de células fúngicas no tecido lesionado nos grupos de animais tratados foi significativamente reduzida (AMB, 13 ± 4 ; AMB + DNA-*hsp65*, 6 ± 3 ; ITZ, 7 ± 2 ; ITZ + DNA-*hsp65*, 12 ± 5 e DNA-*hsp65*, 11 ± 5 células/mm² de lesão), quando comparados aos animais controles (INFECTADOS, 39 ± 7 e pVAX1, 25 ± 5 células/mm² de lesão). Todavia, não foram evidenciadas diferenças estatísticas entre os grupos de animais tratados (**Figura 16**).

Cenário similar ocorre após 30 dias de tratamento no qual os animais tratados foram capazes de reduzir o número de estruturas fúngicas na lesão (AMB, 6 ± 2 ; AMB + DNA-*hsp65*, 2 ± 2 ; ITZ, 10 ± 4 ; ITZ + DNA-*hsp65*, 2 ± 1 e DNA-*hsp65*, 11 ± 3 células/mm² de lesão), comparados aos animais controles (INFECTADOS, 35 ± 8 e pVAX1, 37 ± 4 células/mm² de lesão). Entretanto, nota-se uma acentuada redução da carga fúngica nos grupos tratados com anfotericina B e itraconazol associados à DNA-*hsp65*, embora tais diferenças não sejam tidas como significativas pelos métodos estatísticos empregados (**Figura 16**).

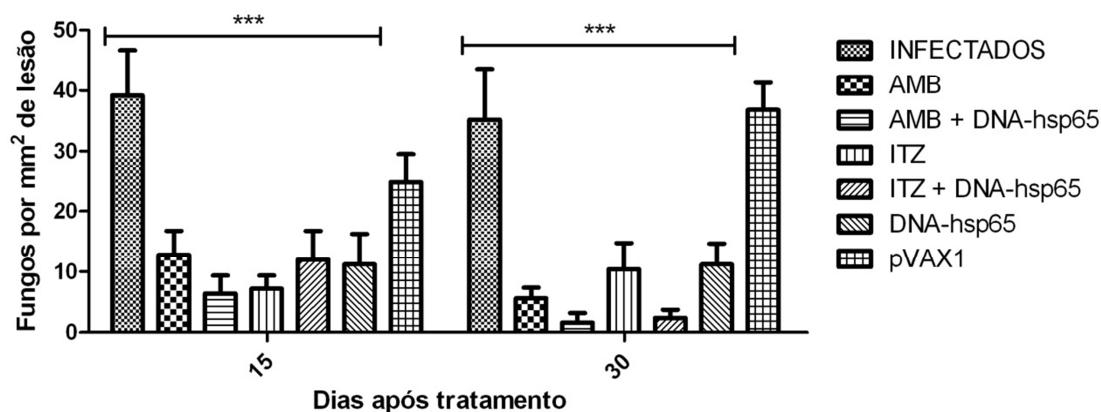


Figura 16. Quantificação das estruturas fúngicas nos cortes histopatológicos da lesão dos animais infectados e tratados. As barras representam as médias da contagem células fúngicas por $\text{mm}^2 \pm \text{SEM}$ dos animais pertencentes aos grupos: INFECTADOS, AMB, AMB + DNA-*hsp65*, ITZ, ITZ + DNA-*hsp65*, DNA-*hsp65* e pVAX1, 15 e 30 dias após o início do tratamento de animais infectados com *F. pedrosoi*. *** $P < 0,001$.

A recuperação das UFC acompanha os resultados obtidos com a quantificação das células fúngicas na lesão. Dessa forma, é possível observar redução de UFC nos grupos de animais tratados, quando comparados àqueles do grupo controle, tanto 15 quanto 30 dias após o tratamento (**Figura 17**).

Ressalta-se, porém, que a quantidade de UFC recuperada dos animais após 30 dias de infecção, foi reduzida para contagens próximas de zero, não havendo diferenças significativas entre os grupos de animais tratados (AMB, 6 ± 5 ; AMB + DNA-*hsp65*, 1 ± 0 ; ITZ, 1 ± 1 ; ITZ + DNA-*hsp65*, 0 ± 0 e DNA-*hsp65*, 18 ± 4 UFC/lesão) em comparação com os controles (INFECTADOS, 336 ± 130 e pVAX1, 244 ± 103 UFC/lesão) (**Figura 17**).

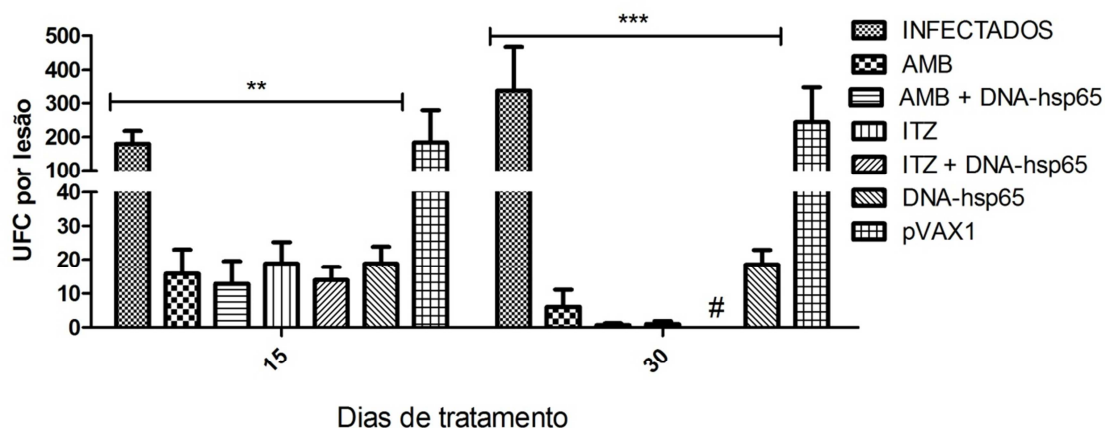


Figura 17. Quantificação das Unidades Formadoras de Colônia (UFC) do fungo na lesão. As barras representam as médias da contagem de UFC por lesão \pm SEM dos animais pertencentes aos grupos: INFECTADOS, AMB, AMB + DNA-*hsp65*, ITZ, ITZ + DNA-*hsp65*, DNA-*hsp65* e pVAX1, 15 e 30 dias após o início do tratamento de animais infectados com *F. pedrosoi*. (#) barra igual a zero; ** $P < 0,01$ e *** $P < 0,001$.

2.4 Quantificação da produção de citocinas por células totais do linfonodo poplíteo

Após 30 dias de tratamento, células totais advindas do linfonodo poplíteo foram cultivadas por 48 horas e as citocinas (TNF- α e IL-10), presentes no sobrenadante da cultura, foram mensuradas pelo método imunoenzimático (ELISA). As células cultivadas apenas com o meio (RPMI) ou com o antígeno específico, na concentração utilizada, não foram capazes de induzir a produção de TNF- α e/ou IL-10, uma vez que não foi possível detectar a presença dessas citocinas nos sobrenadantes de cultura.

A produção de TNF- α e IL-10 só foi observada em culturas de células na presença de antígeno inespecífico (Con-A, 8 $\mu\text{g/mL}$). Todavia, não foram verificadas diferenças significativas entre os grupos de animais tratados, quando comparados ao grupo de animais apenas infectados (**Figura 18**). Animais SADIOS não apresentaram níveis detectáveis dessas citocinas.

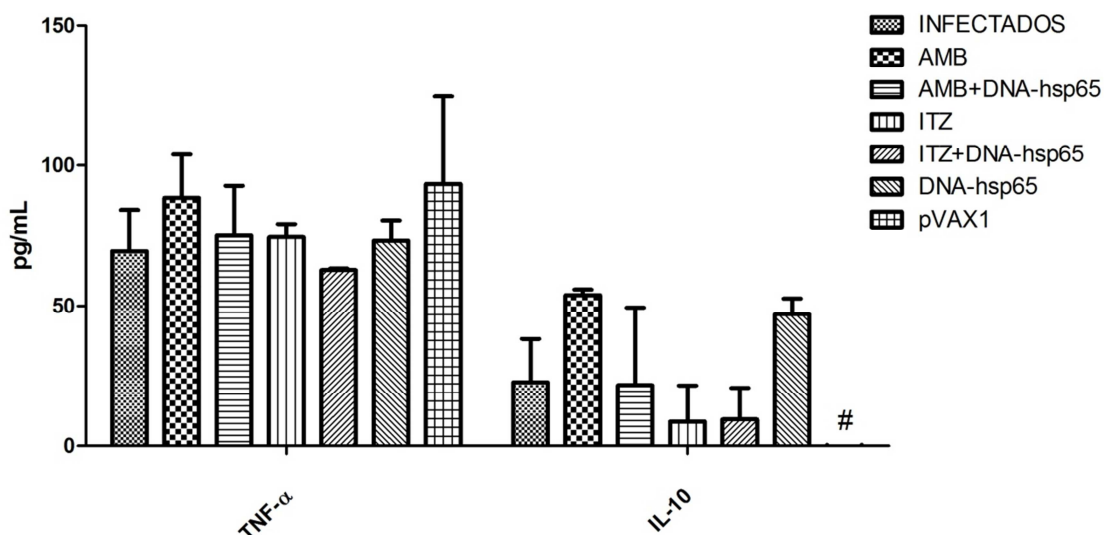


Figura 18. Produção de citocinas por células totais do linfonodo poplíteo após 48 horas de cultura. As barras representam a média de produção das citocinas em pg/mL \pm SEM. Não foram indentificadas diferenças significativas entre os grupos comparados ao controle (INFECTADOS). (#) barra igual a zero.

2.5 Avaliação da produção de NO_3^- .

O Óxido Nítrico (NO) decompõe-se espontaneamente em nitritos (NO_2^-) e nitratos (NO_3^-). O NO pode ser produzido pela ativação dos fagócitos por $\text{INF-}\gamma$ e lipopolissacarídeo (LPS), os quais induzem a enzima óxido nítrico sintase (iNOS), e é determinado por meio da presença de nitrato no soro de animais.

Analisando a produção de NO_3^- , presente no soro dos animais SADIOS e INFECTADOS, tratados ou não, verifica-se que não há diferenças significativas na produção de Óxido Nítrico, em nenhum dos dois pontos avaliados (15 e 30 dias de tratamento), entre os animais INFECTADOS (61 ± 5 e $78 \pm 5 \mu\text{M}$, respectivamente) e os tratados apenas com anfotericina B (AMB, 60 ± 4 e $78 \pm 1 \mu\text{M}$), itraconazol (ITZ, 61 ± 4 e $69 \pm 1 \mu\text{M}$) e com o vetor vazio da vacina de DNA, pVAX1 (68 ± 3 e $70 \pm 3 \mu\text{M}$) (**Figura 19**).

No entanto, os grupos de animais que foram tratados com a vacina de DNA (DNA-*hsp65*), sozinha ou associada aos fármacos acima mencionados, demonstraram significativa redução de NO_3^- sérico (DNA-*hsp65*, 42 ± 1 e 38 ± 3 μM ; AMB + DNA-*hsp65*, 34 ± 2 e 31 ± 2 μM ; ITZ + DNA-*hsp65*, 23 ± 2 e 27 ± 2 μM) quando comparados com os animais dos grupos descritos anteriormente (**Figura 19**). Ressalta-se que os níveis de NO_3^- detectados nos grupos que receberam a vacina de DNA aproximam-se dos níveis daqueles pertencentes ao grupo SADIOS (10 ± 1) e se mantêm constantes ao longo do tratamento, evidenciando a ação imunomodulatória da vacina.

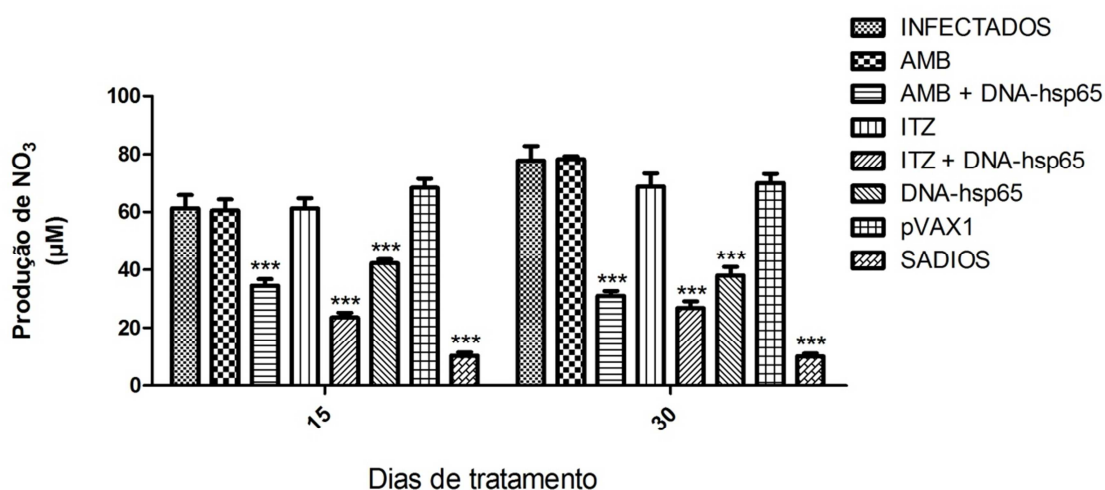


Figura 19. Produção de NO_3^- , presente no soro de animais dos grupos experimentais em análise. As barras representam as médias em μM de $\text{NO}_3^- \pm \text{SEM}$ dos animais pertencentes aos grupos: SADIOS, INFECTADOS, AMB, ITZ, DNA-*hsp65*, AMB + DNA-*hsp65*, ITZ + DNA-*hsp65* e pVAX1, 15 e 30 dias após o início do tratamento. *** $P < 0.001$, comparado ao grupo INFECTADOS.

2.6 Análise de hepatotoxicidade

Com o intuito de avaliar possíveis danos citotóxicos ao fígado em virtude dos tratamentos utilizados, foram investigados parâmetros para toxicidade hepática, a saber: aspartato aminotransferase (AST) e alanina aminotransferase (ALT).

Conforme demonstrado na **Tabela 3**, os níveis séricos de AST e ALT em todos os grupos de tratamento, e em ambos os pontos avaliados, foram muito similares àqueles obtidos nos animais apenas infectados e inoculados com o veículo de tratamento (grupo INFECTADOS), não existindo diferenças significativas entre os grupos de tratamento. Embora na literatura sejam evidenciados dados de hepatotoxicidade durante o tratamento prolongado com anfotericina B e itraconazol, não foi observada diferença significativa, com relação a esses parâmetros, entre os grupos de tratamento quando comparados com o controle (INFECTADOS).

Os animais tratados com anfotericina B receberam, intralesionalmente, a cada 3 dias, 1.2 mg de fármaco para cada 1 kg de massa corporal, dentro do padrão aceitável para o tratamento da CBM em humanos (1.2 mg/kg/dia). Já os animais tratados com itraconazol receberam, intralesionalmente, 2.85mg/kg por dia de tratamento (a cada 3 dias), abaixo do preconizado em humanos de 200mg/dia.

Tabela 3. Avaliação dos parâmetros para toxicidade hepática (AST e ALT), após 15 e 30 dias tratamento. Os resultados estão expressos em U/L \pm SEM.

<i>Grupos Experimentais</i>	<i>AST (U/L)</i>		<i>ALT (U/L)</i>	
	15 dias	30 dias	15 dias	30 dias
SADIOS	163 \pm 43	-	39 \pm 1	
INFECTADOS	306 \pm 85	197 \pm 31	53 \pm 13	55 \pm 10
AMB	169 \pm 26	186 \pm 25	68 \pm 10	77 \pm 2
AMB + DNA-<i>hsp65</i>	179 \pm 20	268 \pm 49	56 \pm 9	71 \pm 2
ITZ	173 \pm 18	187 \pm 12	57 \pm 4	67 \pm 1
ITZ + DNA-<i>hsp65</i>	235 \pm 39	424 \pm 191	64 \pm 7	92 \pm 18
DNA-<i>hsp65</i>	194 \pm 24	200 \pm 27	55 \pm 2	55 \pm 8
pVAX1	234 \pm 102	182 \pm 6	64 \pm 8	55 \pm 8

V. Discussão

Várias foram as tentativas em estabelecer um modelo crônico da CBM em modelo animal. Todavia, os modelos até então descritos não são considerados adequados para o estudo da CBM uma vez que, na maioria dos casos, as lesões geradas não cronificam ou não apresentam similaridades histopatológicas com a doença em humanos (De Hoog *et al.*, 2004; Esterre & Richard-Blum, 2002; Esterre & Queiroz-Telles, 2006).

No presente trabalho, os animais infectados com 2×10^6 células do fungo *F. pedrosoi* desenvolveram no coxim plantar, após 30 dias de infecção, lesões típicas da CBM, muito semelhantes às aquelas observadas em humanos (Lacaz *et al.*, 2002; McGinnis, 1983; Queiroz-Telles *et al.*, 2003), incluindo os aspectos histopatológicos com a presença de células muriformes, áreas exudativas com material necrótico, abscessos ricos em neutrófilos e reação granulomatosa característica, conforme descritos por Esterre & Richard-Blum (2002). Resultados similares foram atingidos por Xie e colaboradores (2009), que obtiveram sucesso no estabelecimento de lesões crônicas da CBM, por até quatro meses, em ratos Wistar infectados com *F. monophora*. Machado e colaboradores (2009) também conseguiram desenvolver lesões muito semelhantes ao da CBM humana, no coxim plantar de camundongos (BALB/c) infectados com *F. pedrosoi*, porém não houve cronificação das lesões.

Assim como nos estudos de Cardona-Castro & Agudelo-Florez (1999), a infecção com *F. pedrosoi* relatada neste trabalho pode ser considerada como crônica, embora tal cronicidade não seja sustentada visto que os animais evoluem espontaneamente para a cura após dois meses de infecção e já no terceiro mês os

aspectos clínicos e micológicos da doença mostram-se drasticamente reduzidos. O processo de cura do modelo experimental proposto foi evidenciado pela redução das lesões nas patas dos animais infectados, acompanhada da diminuição da carga fúngica e dos aspectos histopatológicos. A cura espontânea também é observada em modelos de infecção experimental com o *Histoplasma capsulatum*, *Paracoccidioides brasiliensis* e *Leishmania major*. Tais modelos são frequentemente utilizados na fase da infecção em que se assemelha à doença humana (Deepe & Gibbons, 2002; Wu *et al.*, 2010; Felonato *et al.*, 2010).

Logo, o desenvolvimento do modelo experimental proposto possibilita, na fase da infecção em que se assemelha à doença humana, entre 30 e 60 dias após a infecção, o estudo de novas terapêuticas para a CBM.

O tratamento da CBM ainda configura um desafio tanto para os médicos, quanto para os pacientes. Vários métodos e drogas foram testados ao longo de décadas, entretanto os resultados obtidos raramente são consistentes o suficiente para justificar a sua utilização em larga escala ou para se estabelecer um tratamento de escolha para a CBM. Queiroz-Telles e colaboradores (2009) asseveram que não existe uma terapia preferencial para a CBM e, sim, várias opções de tratamento, o que na visão de Castro (1992) apenas confirma a inexistência de terapêutica 100% eficiente no combate à doença.

Atualmente, em se tratando de quimioterapia, os melhores resultados foram obtidos utilizando itraconazol e terbinafina. Vários casos relataram consideráveis melhoras da CBM tratada com itraconazol ao longo de vários meses, contudo a completa cura ainda é rara. Tal fato possivelmente ocorre devido à ação primariamente fungistática do fármaco (Castro & de Andrade, 2010) e, apesar de inibir seletivamente a

produção da 14- α -demetilase na biosíntese do ergosterol, o itraconazol possui um potencial de interações clinicamente relevante, devendo sempre ser ministrado com cautela quando em concomitância com outros fármacos como a ciclosporina, triazolam, midazolam, dentre outros (Venkatakrisnan *et al.*, 2000). Todavia, evidências clínicas e laboratoriais demonstraram, ainda, aumento da resistência do *F. pedrosoi* isolado de pacientes sob tratamento com o itraconazol (Andrade *et al.*, 2004).

Embora a anfotericina B apresente excelentes características fungicidas ao interagir com o ergosterol, formando canais transmembrânicos, os quais acarretam na morte do fungo em decorrência do influxo desordenado de íons (Andreoli & Monahan, 1968; Gruszecki *et al.*, 2003), a sua utilização no tratamento da CBM não tem demonstrado, exceto nos tratamentos em que o fármaco é administrado intralesionalmente, resultados melhores que aqueles tidos como apenas fungistáticos, a exemplo do itraconazol (Costello *et al.*, 1959; Fader & McGinnis, 1988; Silva *et al.*, 1999; Queiroz-Telles, 2009; Castro & Andrade 2010).

Nesse contexto, considerando a crescente incidência de micoses sistêmicas e oportunistas no mundo inteiro, muitas vezes pelo surgimento de isolados resistentes aos antifúngicos, principalmente em indivíduos imunossuprimidos, e, ainda, considerando os efeitos tóxicos oriundos das terapias antifúngicas convencionais ou mesmo a ineficácia dos fármacos frente às mais diversas formas de infecção fúngica, a busca por novas alternativas de prevenção e, principalmente, de tratamento para essas doenças tornou-se de grande importância para a saúde pública (Chakrabarti, 2005).

Muito se tem discutido sobre a ação imunoprotetora e terapêutica das vacinas de DNA, as quais melhoram as condições imunitárias do paciente, diminuindo sua suscetibilidade e concorrendo para a definitiva eliminação do patógeno. As vacinas de

DNA apresentam-se promissoras no tratamento de infecções fúngicas por permitir o restabelecimento da imunidade celular deprimida no curso da doença, podendo atuar até mesmo como adjuvante em quimioterapias. O tratamento convencional, apesar de reduzir a carga fúngica nos tecidos, não restabelece a resposta imunológica protetora. Recentemente, tem-se utilizado drogas nanoestruturadas que, apesar de reduzir a toxicidade da droga, na maioria das vezes não melhora a resposta imunológica celular deprimida (Amaral *et al.*, 2009).

O balanço da resposta Th1/Th2 está relacionada à suscetibilidade ou resistência a inúmeras doenças causadas por fungos. Em tais doenças, o perfil Th1 está associado à resistência, enquanto o perfil Th2 tem sido relacionado com a susceptibilidade (Murphy *et al.*, 1998; Clemons *et al.*, 2000; Deepe *et al.*, 2000). Algumas linhagens de camundongos, como: A/Sn, A/J e DBA/2, parecem ser mais resistentes à paracoccidiodomicose, por exemplo, do que outros animais, o que tem sido associado ao perfil Th1. Nesses animais, foi verificado menor número de parasitas no tecido, ausência de antígenos circulantes, ativação de fagócitos, IgG2a como principal anticorpo e lesões granulomatosas bem organizadas. Já o perfil Th2 tem sido relacionado com a exacerbação da resposta imune humoral, devido ao estímulo da produção de anticorpos (Murphy *et al.*, 1998).

A severidade das manifestações clínicas, na CBM, também está diretamente relacionada com a ativação de uma resposta imune celular do tipo Th1 ou Th2. Os pacientes que apresentam a forma severa da doença, geralmente possuem a resposta Th2 predominante. Já os pacientes com a forma branda, desenvolvem preponderantemente resposta Th1 (Gimenes *et al.*, 2005).

As HSP são reconhecidas atualmente como importantes moléculas na modulação do sistema imune com a capacidade de ativar a resposta imune celular (Falkowska-Podstawka & Wernicki, 2003). Em modelos experimentais, vacinas utilizando HSP têm sido testadas no tratamento de várias doenças (Scheckelhoff & Deepe Jr, 2002; Silva *et al.*, 2005; Coelho *et al.*, 2006; Gu *et al.*, 2007). Ademais, testes clínicos utilizando essas moléculas já estão sendo conduzidos, de forma que Roman e colaboradores (2007) mostraram que a vacina contendo HSP-7 induziu a regressão de lesões em pacientes com neoplasia intra-epitelial. Em se tratando de doenças fúngicas, várias moléculas tem sido testadas visando o estabelecimento de resposta imune protetora, tais quais: a rHSP90, rHSP60 e a HSP65 (Matthews *et al.*, 1995; Deepe & Gibbons, 2002; Ribeiro *et al.*, 2010).

A vacina de DNA utilizando o gene *hsp65* de *M. leprae* apresentou proteção contra a tuberculose (Lowrie *et al.*, 1999; Silva *et al.*, 2005), a artrite reumatóide (Santos-Júnior *et al.*, 2005), a leishmaniose (Coelho *et al.*, 2006) e a aterosclerose (Fonseca *et al.*, 2007). Em todos esses modelos estudados, houve um padrão protetor consistente de resposta imunológica, padrão Th1, sendo que no modelo de tuberculose murina os autores afirmaram que houve cura dos animais infectados. Tais estudos evidenciam o possível papel adjuvante da vacina de DNA-*hsp65* no tratamento dessas doenças.

Embora o presente modelo tenda a cura espontânea, o intervalo entre 30 e 60 dias de infecção mantém as características clínicas e micológicas da CBM humana, incluindo os aspectos histopatológicos. Dessa forma, no intuito de avaliar a capacidade da vacina de DNA-*hsp65* em antecipar o processo de cura do modelo experimental da CBM estabelecido, bem como a eficácia do esquema de tratamento, nas doses e concentrações propostas, os ensaios de tratamento foram conduzidos utilizando o

itraconazol, a anfotericina B e a vacina de DNA, livre, associada ou não aos fármacos previamente citados, todos administrados intralesionalmente.

Os resultados apresentados nos ensaios de tratamento corroboram com os dados da literatura, os quais descrevem a redução do processo infeccioso em modelos experimentais tratados com vacina de DNA, utilizando o gene *hsp65* do *M. leprae* (Lowrie *et al.*, 1997; de Paula *et al.*, 2007; Ribeiro *et al.*, 2010). No presente trabalho, tal vacina de DNA foi capaz de antecipar o processo de cura da doença, concorrendo para a eliminação do patógeno, bem como para a cicatrização da lesão.

Ao avaliar os aspectos morfométricos (macroscópicos) da lesão, os animais tratados com a vacina DNA-*hsp65* tiveram as lesões no coxim plantar reduzidas em níveis inferiores aos apresentados pelos animais tratados com os fármacos itraconazol e anfotericina B, isoladamente. No entanto, o tratamento com a vacina DNA-*hsp65* não foi capaz de aumentar a produção de citocinas, TNF- α e IL-10, das células do linfonodo em cultura, sendo necessário ajustar o protocolo de concentração dessa vacina para a devida modulação do padrão de citocinas do hospedeiro.

Além de modular a secreção de citocinas, o que não ocorreu na dose de vacina testada, o plasmídeo DNA-*hsp65* também promove a ativação de células apresentadoras de antígenos (macrófagos e células dendríticas), de linfócitos T CD4 e T CD8, além de linfócitos T gama/delta e células NK (Bonato *et al.*, 1998), o que pode explicar a sua eficiência no tratamento da CBM experimental, ainda que sem a modulação dos mediadores imunológicos (citocinas).

Todavia, análises histopatológicas ratificam a eficácia da vacina de DNA-*hsp65*, sozinha ou em associação aos fármacos testados no tratamento da CBM experimental, a qual contribuiu para a constituição de granulomas melhor definidos e

bem delimitados, com o aumento da participação de linfócitos e neutrófilos no decurso da infecção, apesar de não induzir uma produção espontânea de citocinas, como o TNF- α .

Os neutrófilos têm sido relacionados com a resistência inata aos fungos. Animais com deficiência neutrofílica mostram-se mais suscetíveis às micoses, demonstrando a importância de tais células na defesa imune do hospedeiro (Clemons *et al.*, 2000; Zelante *et al.*, 2006). Ademais, já foi evidenciado por meio de análise ultra-estrutural, que neutrófilos são capazes de destruir as células do *F. pedrosoi* mediante degranulação no meio extracelular (Rozental *et al.*, 1996). Os linfócitos, por sua vez, desempenham papel igualmente importante no controle das infecções fúngicas, de forma que camundongos atímicos são altamente susceptíveis à infecção por *F. pedrosoi*. Nesses animais, a doença regrediu após a transferência adotiva de linfócitos (Nishimura & Miyaji, 1981; Ahrens *et al.*, 1989). Com o intuito de caracterizar o papel dos linfócitos T na cromoblastomicose, De Souza e colaboradores (2006) estudaram a infecção por *F. pedrosoi* em camundongos deficientes de CD4 e CD8. Os resultados demonstraram que a ausência de CD4⁺ induzia o desenvolvimento da doença na sua forma mais severa.

A eficiência do tratamento com DNA-*hsp65* também restou confirmada após a avaliação quantificação/recuperação de células fúngicas na lesão, no qual os animais tratados com a vacina de DNA apresentaram resultados igualmente eficazes quando comparados aos obtidos nos grupos de animais tratados com itraconazol e anfotericina B. Animais que foram tratados com a associação da DNA-*hsp65* com a anfotericina B ou itraconazol, sobretudo a associação ITZ + DNA-*hsp65*, mostraram uma tendência, embora não significativa estatisticamente, em eliminar de forma mais efetiva o fungo das lesões.

Evidências da capacidade imunomoduladora da vacina de DNA foram constatadas após a avaliação da produção de NO pelos animais infectados e tratados com a vacina DNA-*hsp65*, por meio da detecção de NO₃ sérico. Em todos os grupos em que o plasmídeo foi empregado, houve redução da produção de NO, o que não prejudicou o processo de cura da doença haja vista os demais resultados obtidos, sugerindo que a eficácia do referido tratamento não depende exclusivamente da ação do NO.

O óxido nítrico (NO) é um potente mediador, podendo desempenhar várias funções na regulação celular bem como nas vias de sinalização do sistema imunológico. O NO é produto da conversão da L-arginina em L-citrulina, catalizada pela enzima óxido nítrico sintase (NOS), cuja expressão nos macrófagos é induzida após estímulos do microambiente (Lorshbach *et al.*, 1993). A indução de NO vem sendo descrita como um importante mecanismo de eliminação de patógenos, no entanto, o NO também demonstrou ser capaz de desempenhar outras funções na resposta inflamatória, atuando como um potente imunomodulador (Ellis *et al.*, 1998). Durante a infecção com *F. pedrosoi*, Bocca e colaboradores (2006), observaram que macrófagos peritoniais de camundongos infectados eram capazes de produzir H₂O₂, mas não eram eficientes na produção de NO, mesmo na presença de LPS e IFN- γ .

Embora o NO participe de forma incisiva no combate a várias doenças infecciosas, a sua ação não é independente de outros mecanismos da resposta imune (Granger & Hibbs, 1996). Tanto é, que animais *knockout* para NOS ainda foram capazes de eliminar parasitas causadores da malária (Favre *et al.*, 1999), demonstrando que vias alternativas podem ser empregadas para essa mesma finalidade. É possível que a função do NO seja dependente do tipo e da concentração produzida, no qual já foi comprovado

que o NO, em concentrações elevadas, possui efeitos anti-inflamatórios (Honda *et al.*, 1999; Connelly *et al.*, 2001; Rodriguez *et al.*, 2003; Castro *et al.*, 2005).

Dessa forma, há que se pensar que a vacina de DNA-*hsp65* foi capaz de modular a produção do NO na CBM experimental, possibilitando assim uma resposta eficiente do sistema imunológico na eliminação do fungo nos tecidos infectados.

Do ponto de vista toxicológico, os fármacos nas concentrações e tempos testados não tiveram efeitos hepatotóxicos detectados pelas análises de bioquímica. Possivelmente, a dose e o tempo de tratamento, bem como a via de administração dos fármacos, foram quesitos fundamentais para a ausência de efeitos tóxicos advindos do tratamento com as formulações utilizadas. O uso da anfotericina B, por exemplo, é restrito devido aos sérios efeitos toxicológicos, sendo considerado o quimioterápico mais tóxico disponível para o uso em humanos (Ostrosky-Zeichner *et al.*, 2003; Lemke *et al.*, 2005). Contudo, a sua utilização, a cada três dias, durante um mês, não foi suficiente para causar efeitos hepatotóxicos detectáveis.

Embora os animais de experimentação sejam considerados, de certa forma, resistentes à infecção pelo *F. pedrosoi*, respondendo relativamente de forma eficaz ao fungo e conseqüentemente resolvendo a lesão em poucos meses, a vacina de DNA-*hsp65* demonstrou ser capaz de antecipar o processo de cura nos referidos animais. Dessa forma, podemos hipotetizar que, em indivíduos imunocomprometidos e/ou que não conseguem montar uma resposta imune adequada, os efeitos do tratamento com a mencionada vacina seriam maximizados pela sua ação imunomoduladora.

A imunidade adquirida por intermédio do tratamento com a vacina DNA-*hsp65* persiste por longo período de tempo, devido tanto à constante produção de antígeno dentro da célula hospedeira como à sua capacidade de estimular linfócitos de memória

imunológica, sendo assim desnecessárias as revacinações (Silva *et al.*, 1999; Coelho-Castelo *et al.*, 2006; Trombone *et al.*, 2007). A biodistribuição do plasmídeo DNA-*hsp65* administrado, foi monitorada por seis meses em diversos tecidos e órgãos, verificando-se uma ampla distribuição, e permanência do plasmídeo, tanto na forma nua, quanto na forma encapsulada (Coelho-Castelo *et al.*, 2006; Trombone *et al.*, 2007). Além disso, Coelho-Castelo e colaboradores (2006) mostraram que a vacina de DNA-*hsp65* não se integra ao genoma do hospedeiro, afastando assim a possibilidade de patogenias (mutagênese por inserção) advindas de uma eventual integração do plasmídeo principalmente em cromossomos autossômicos. As vacinas de DNA oferecem também uma série de vantagens econômicas, técnicas e logísticas quando comparadas ao uso das vacinas clássicas, especialmente se considerarmos a sua utilização nas condições oferecidas pelos países em desenvolvimento. Por exemplo, a produção em larga escala é bem mais barata, a manutenção do controle de qualidade é mais fácil e a comercialização não necessita de uma rede de refrigeração, pois essas vacinas são estáveis à temperatura ambiente (Ribeiro, 2008).

O presente trabalho é pioneiro na utilização da DNA-*hsp65* no tratamento da CBM, motivo pelo qual, outros testes deverão ser conduzidos com a finalidade de avaliar a eficácia da vacina em diferentes concentrações, bem como uma possível redução das doses de quimioterápicos utilizadas quando associadas à vacina de DNA. Espera-se ainda, que tais análises subsidiem futuros ensaios clínicos empregando a vacina de DNA-*hsp65* no tratamento de pacientes com CBM.

VI. Conclusões

Portanto, considerando a análise morfométrica das lesões, a quantificação de células fúngicas no tecido, bem como as análises histopatológicas, é possível concluir que:

- a infecção com propágulos do fungo *F. pedrosoi*, no coxim plantar de ratos Wistar, promove o estabelecimento da CBM experimental crônica, embora transitória, com lesões semelhantes à apresentada em humanos.
- o esquema de tratamento utilizando o itraconazol e a anfotericina B, intralesionalmente, em intervalos de 3 em 3 dias, foi eficaz no tratamento do modelo experimental.
- de forma semelhante, a vacina de DNA-*hsp65*, livre, igualmente administrada pela via intralesional, foi eficiente no tratamento da CBM experimental, configurando assim uma possível alternativa no combate a doença em humanos.
- e ainda, a associação: quimioterápico + DNA-*hsp65* é promissora no tratamento da CBM, permitindo a possível redução do tempo de tratamento da doença, mitigando assim os efeitos tóxicos advindos de quimioterapias prolongadas.

VII. Perspectivas

O estudo de novas terapias no tratamento da CBM ainda é incipiente e carece de maior atenção por parte da comunidade científica mundial.

Dessa forma, em continuidade aos estudos do mestrado, outras atividades empregando a vacina de DNA-*hsp65* poderão ser desenvolvidas no intuito de avaliar:

- os efeitos terapêuticos de diferentes doses da vacina de DNA-*hsp65*, no tratamento da CBM experimental;
- a eficácia da vacina de DNA-*hsp65*, como adjuvante, em diferentes quimioterapias.

VIII. Referências Bibliográficas

- Abdul-Wahid, A., & Faubert, G. (2007). Mucosal delivery of a transmission-blocking DNA vaccine encoding *Giardia lamblia* CWP2 by *Salmonella typhimurium* bactofection vehicle. *Vaccine* , 25(50): 8372-83.
- Ahrens, J., Graybill, J., Abishawl, A., Tio, F., & Rinaldi, M. (1989). Experimental murine chromomycosis mimicking chronic progressive human disease. *Am J Trop Med Hyg* , 40: 651-658.
- Ainsworth, & Bisby's. (2001). *Dictionary of the Fungi*. 9th ed. Engham, UK: CABI Bioscience Publishers.
- Al-Doory, Y., & Pairon, R. (1974). A bibliography of chromomycosis. *Mycopathol Mycol Appl* , 54: 91-109.
- Alexopoulos, C. J., Mims, C. W., Blackwell, M. (1996). *Introductory Mycology*. 4th ed. NY: John Wiley and Sons, INC.
- Alviano, C. S., Farbiarz, S. R., Travassos, L. R., Angluster, J., & Souza, W. (1992). Effect of environmental factors on *Fonsecaea pedrosoi* morphogenesis with emphasis on sclerotic cells induced by propanolol. *Mycopathologia* , 119(1).
- Alviano, D. S., Kneipp, L. F., Lopez, A. H., Travassos, L. R., Meyer-Fernandes, J. R., Rodrigues, M. L., et al. (2003). Differentiation of *Fonsecaea pedrosoi* mycelial forms into sclerotic cells is induced by platelet-activating factor. *Res Microbiol* , 154: 689-695.

- Amaral, A. C., Bocca, A. L., Ribeiro, A. M., Nunes, J., Peixoto, D. L., Simioni, A. R., et al. (2009). Amphotericin B in poly (lactic-co-glycolic acid) (PLGA) and dimercaptosuccinic acid (DMSA) nanoparticles against paracoccidioidomycosis. *J Antimicrob Chemother* , 63(3): 526-33.
- Ameen, M. (2008). Chromoblastomycosis: clinical presentation and management. *British Association of Dermatologists - Clinical and Experimental Dermatology* , 34: 849-854.
- Andrade, T. S., Castro, L. G., & Nunes, R. S. (2004). Susceptibility of sequential *Fonsecaea pedrosoi* isolates from chromoblastomycosis patients to antifungal agents. *Mycoses* , 47(5-6): 216-221.
- Andreoli, T. E., & Monahan, M. (1968). The interaction of polyene antibiotics with tin lipid membranes. *The Journal of General physiology* , 52(2): 300-25.
- Attapattu, M. C. (1997). Chromoblastomycosis - a clinical and mycological study of 71 cases from Sri Lanka. *Mycopathologia* , 137: 145-151.
- Banginski, M., Sternal, K., Czub, J., & Borowski, E. (2005). Molecular modelling of membrane activity of amphotericin B, a polyene macrolide antifungal antibiotic. *Acta Biochim Pol* , 52(3): 665-658.
- Bansal, A. S., & Prabhakar, P. (1989). Chromomycosis: a twenty-year analysis of histologically confirmed cases in Jamaica. *Trop Geogr Med* , 41: 222-226.
- Barba-Gomez, J. F., Mayorga, J., McGinnis, M. R., & Gonzalez-Mendoza, A. (1992). Chromoblastomycosis caused by *Exophiala spinifera*. *J Am Acad Dermatol* , 26: 367-370.

- Bayles, M. A. (1986). Chromomycosis. In: R. Hay, *Baillière's Clinical Tropical Medicine and Communicable Diseases. Tropical Fungal Infections* (pp. 45-70). London: WB Saunders.
- Bayles, M. A. (1995). Chromomycosis. *Curr Top Med Mycol* , 6: 221.
- Bayles, M. A. (1992). Tropical mycoses. *Chemotherapy* , 38 (suppl1): 27-34.
- Bocca, A. L., Brito, P. P., Figueiredo, F., & Tosta, C. E. (161(4): 195-203). Inhibition of nitric oxide production by macrophages in chromoblastomycosis: a role for *Fonsecaea pedrosoi* melanin. *Mycopathologia* , 2006.
- Bonato, V. L., Lima, V. M., Tascon, R. E., Lowrie, D. B., & Silva, C. L. (1998). Identification and characterization of protective T cells in hsp65 DNA-Vaccinated and *Mycobacterium tuberculosis*-infected mice. *Infect Immun* , 66(1): 169-75.
- Bonifaz, A., Carrasco-Gerard, E., & Saul, A. (2001). Chromoblastomycosis: clinical and mycologic experience of 51 cases. *Mycoses* , 44: 1-7.
- Bonifaz, A., Martinez-Soto, E., Carrasco-Gerard, E., & Peniche, J. (1997). Treatment of chromoblastomycosis with itraconazole, cryosurgery, and a combination of both. *Int J Dermatol* , 36:542-547.
- Borelli, D. (1972). *Acrotheca aquaspersa* nova, new species agent of chromomycosis. *Acta Cient Venez* , 23: 193-196.
- Cardona-Castro, N., & Agudoleto-Florez, P. (1999). Development of a chronic chromoblastomycosis model in immunocompetent mice. *Med Mycol* , 37: 81-83.

- Castro Keller, A., Rodriguez, D., & Russo, M. (2005). Nitric oxide paradox in asthma. *Mem Inst Osw Cruz* , 100 (Suppl. I): 19-23.
- Castro, L. G. (1992). Chromomycosis: a therapeutic challenge. *Clin Infect* , 15: 553-554.
- Castro, L. G., & Andrade, T. S. (2010). Chromoblastomycosis: still a therapeutic challenge. *Expert Rev. Dermatol* , 5(4): 433-443.
- Castro, L. G., Pimentel, E. R., & Lacaz, C. S. (2003). Treatment of chromomycosis by cryosurgery with liquid nitrogen: 15 years' experience. *Int J Dermatol* , 42: 408-412.
- Castro, R. M., & Castro, L. G. (1987). On the priority of description of chromomycosis. *Mykosen* , 30: 397-403.
- Cazorla, S. I., Franck, F. M., & Malchiodi, E. L. (2009). Vaccination approaches against *Trypanosoma cruzi* infection. *Expert Rev Vaccines* , 8(7): 921-35.
- Chakrabarti, A. (2005). Microbiology of systemic fungal infections. *J Postgrad Med* , 51 Suppl 1:S 16-20.
- Clemons, K., Calich, V., Burger, E., Filler, S., Graziutti, M., Murphy, J., et al. (2000). Pathogenesis I: interactions of host cells and fungi. *Med Mycol* , 38 Suppl 1: 99-111.
- Coelho, E. A., Tavares, C. A., Lima, K. d., Silva, C. L., Rodrigues, J. M., & Fernandes, A. P. (2006). Mycobacterium *hsp65* DNA entrapped into TDM-loaded PLGA microspheres induces protection in mice against *Leishmania (Leishmania) major* infection. *Parasitol Res* , 98 (6): 568-75.

- Coelho-Castelo, A. A., Trombone, A. P., Rosada, R. S., Santos, R. R., Bonato, V. L., Sartori, A., et al. (2006). Tissue distribution of a plasmid DNA encoding *hsp65* gene is dependent on the dose administered through intramuscular delivery. *Genet Vaccines Ther* , 30: 40:1.
- Connelly, L., Palacios-Callender, M., Ameixa, C., Moncada, S., & Hobbs, A. J. (2001). Biphasic regulation of NF-kappa B activity underlies the pro- and anti-inflammatory actions of nitric oxide. *J Immunol* , 166: 3873-881.
- Costello, M. J., DeFeo, C. P., & Littman, M. L. (1959). Chromoblastomycosis treated with local infiltration of amphotericina B solution. *AMA Arch Derm* , 79: 184-193.
- Cox, G. J., Zamb, T. J., & Babiuk, L. A. (1993). Bovine herpesvirus 1: immune response in mice and cattle injected with plasmid DNA. *J. Virol* , 67: 5664-7.
- D'Ávila, S. C., Pagliari, C., & Duarte, M. I. (2002). The cell-mediated immune reaction in the cutaneous lesion of Chromoblastomycosis and their correlation with different clinical forms of the disease. *Mycopathologia* , 156(2), 51-60.
- De Hoog, G. S., Attili-Angelis, D., Vicente, V. A., Van Den Ende, A. H., & Queiroz-Telles, F. (2004). Molecular ecology and pathogenic potential of *Fonsecaea* species. *Med Mycol* , 42: 405-416.
- De Medeiros Nobrega, Y. K., Lozano, V. F., de Araújo, T. S., de Carvalho, D. D., & Bocca, A. L. (2010). The cell wall fraction from *Fonsecaea pedrosoi* stimulates production of different profiles of cytokines and nitric oxide by murine peritoneal cells in vitro. *Mycopathologia* , 170: 89-98.

- De Paula, L., Silva, C. L., Carlos, D., Matias-Pres, C., Sorgi, C. A., & Soares, E. G. (2007). Comparison of different delivery systems of DNA vaccination of the induction of protection against tuberculosis in mice and guinea pigs. *Genet Vaccines Ther* , 5:2.
- De Sousa, M. d., Ghosn, E. E., & Almeida, S. R. (2006). Absence of CD4+ T Cells impairs host defence of mice infected with *Fonsecaea pedrosoi*. *Scandinavian Journal of Immunology* , 64: 595-600.
- Deepe Jr, G. S., & Gibbons, R. S. (2002). Cellular and molecular regulation of vaccination with heat shock protein 60 from *Histoplasma capsulatum*. *Infect Immun* , 70: 3759-67.
- Deepe Jr, G. S., Gibbons, R., Brunner, G. D., & Gomez, F. J. (1996). A protective domain of heat-shock protein 60 from *Histoplasma capsulatum*. *Infect Dis* , 174(4): 828-34.
- Deepe, G., Romani, L., Calich, V., Huffnagle, G., Arruda, C., Molinari-Madlum, E., et al. (200). Knockout mice as experimental models of virulence. *Med mycol* , 38 Suppl 1: 87-98.
- Dennehy, K. M., & Brown, G. D. (2007). The role of the {beta}-glucan receptor Dectin-1 in control of fungal infection. *J Leukoc Biol* , 10.1189.
- Diaz, M., Negroni, R., & Monteiro-Gei, F. (1992). A Pan-American 5-year study of fluconazole therapy for deepmycosis in the immunocompetent host. *Clin Infect Dis* , 14: S568.
- Elgart, G. (1996). Chromoblastomycosis. *Dermatol Clin* , 14: 77-83.

- Ellis, G., Adatia, I., Yazdanpanah, M., & Makela, S. K. (1998). Nitrite and nitrate analyses: a clinical biochemistry perspective. *Clin Biochem* , 31: 195-220.
- Esterre, P., & Queiroz-Telles. (2006). Management of chromoblastomycosis: novel perspectives. *Current Opinion in Infectious Diseases* , 19: 148-152.
- Esterre, P., & Richard-Blum, S. (2002). Chromoblastomycosis: new concepts in physiopathology. *J Mycol Med* , 12: 21-24.
- Esterre, P., Andriantsimahavandy, A., Ramarcel, E., & Pecarrere, J. (1996). Forty years of chromoblastomycosis in Madagascar: a review. *Am J Trop Med Hyg* , 55: 45-47.
- Esterre, P., Jahevitra, M., & Andriantsimahavandy, A. (2000). Humoral immune response in chromoblastomycosis during and after therapy. *Clin Diagn Lab Immunol* , 7: 497-500.
- Esterre, P., Pecarrere, J. L., Raharisolo, C., & Huerre, M. (1999). Squamous cell carcinoma arising from chromomycosis. Report of two cases. *Ann Pathol* , 19: 516-520.
- Esterre, P., Peyrol, S., & Sainte-Marie, D. (1993). Granulomatous reaction and tissue remodelling in the cutaneous lesions of chromomycosis. *Pathol Res Pract* , 422: 285-291.
- Fader, R. C., & McGinnis, M. R. (1988). Infections caused by dematiaceous fungi: chromoblastomycosis and phaeohyphomycosis. *Infect Dis Clin North Am* , 2: 925.
- Falkowska-Podstawka, M., & Wernicki, A. (1986). Heat shock proteins in health and disease. *Prol J Reprod Immunol Microbiol* , 10(3): 132-4.

- Farbiarz, S. R., De Carvalho, T. U., Alviano, C. S., & De Souza, W. (1992). Inhibitory effect of melanin on the interaction of *Fonsecaea pedrosoi* with mammalian cells in vitro. *J Med Vet Mycol* , 30: 265-273.
- Faurez, F., Dory, D., Le Moigne, V., Gravier, R., & Jestin, A. (2010). Biosafety of DNA vaccines: new generation of DNA vectors and current knowledge on the fate of plasmids after injection. *Vaccine* , 3888-3895.
- Favre, N., Ryffel, B., & Rudin, W. (1999). Parasite killing in murine malaria does not require nitric oxide production. *Parasitol* , 118: 139-43.
- Felonato, M., Pina, A., Bernadino, S., Loures, F. V., de Araujo, E. F., & Calich, V. L. (2010). CD28 exerts protective and detrimental effects in a pulmonary model of paracoccidioidomycosis. *Infect Immun* , [epub ahead of print: <http://www.ncbi.nlm.nih.gov/pubmed/20713624>].
- Ferraz, J. C., Stacopoulos, E., Yang, M., Coade, S., Espitia, c., & Lowrie, D. B. (2004). A heterologous DNA priming-*Mycobacterium bovis* BCG boosting immunization strategy using mycobacterial Hsp70, Hsp65, and Apa antigens improves protection against tuberculosis in mice. *Infect Immun* , 72: 6945-50.
- Fonseca, D. M., Bonato, V. L., Silva, C. L., & Sartori, A. (2007). Th1 polarized response induced by intramuscular DNA-HSP65 immunization is preserved in experimental atherosclerosis. *Braz J Med Biol Res* , 40(11) 1495-504.

- Garcia, G. A., Arnaiz, M. R., & Laucella, S. A. (2006). Immunological and pathological responses in BALB/c mice induced by genetic administration of Tc13 Tul antigen of *Trypanosoma cruzi*. *Parasitology* , 132(6): 5547-5555.
- Ghannoum, M. A., & Rice, L. B. (1999). Antifungal agents: mode of action mechanisms of resistance, and correlation of these mechanisms with bacterial resistance. *Clinical Microbiology Reviews* , 12(4): 501-517.
- Gimenes, V. M., Criado, P. R., Martins, J. E., & Almeida, S. R. (2006). Cellular immune response of patients with chromoblastomycosis undergoing antifungal therapy. *Mycopathologia* , 152 (2), 97-101.
- Gimenes, V. M., Souza, M. G., Ferreira, K. S., Marques, S. G., Gonçalves, A. G., Santos, D. V., et al. (2005). Cytokines and lymphocyte proliferation in patients with different clinical forms of chromoblastomycosis. *Microbes and Infection* , 7(4): 708-713.
- Granger, D. L., & Hibbs, J. B. (1996). High-output nitric oxide: weapon against infection? *Trends Microbiol* , 4: 46-47.
- Grant, S. M., & Clissold, S. P. (1989). Itraconazole. A review of its pharmacodynamic and pharmacokinetic properties and therapeutic use in superficial and systemic mycoses. *Drugs* , 37: 310-344.
- Gruszecki, W. L., Gagos, M., Herec, M., & Kernen, P. (2003). Organization of antibiotic amphotericin B in model lipid membranes. A mini review. *Cellular & Molecular Biology Letters* , 8: 161-170.

- Gu, Q. L., Huang, X., Ren, W. H., Shen, L., & Liu, B. Y. (2007). Targeting hepatitis B virus antigens to dendritic cells by heat shock protein to improve DNA vaccine potency. *Worlds J gastroenterol* , 13(44): 5911-7.
- Gupta, A. K., Taborda, P. R., & Sanzovo, A. D. (2002). Alternative week and combination itraconazole and terbinafine therapy for chromoblastomycosis caused by *Fonsecaea pedrosoi* in Brazil. *Med. Mycol* , 40: 529-534.
- Gurunathan, S., Klinman, D. M., & Seder, R. A. (2000). DNA vaccines: immunology application, and optimization. *Ann Rev Immunol* , 18: 927 - 74.
- Honda, K., Kobayashi, H., Hataishi, R., Hirano, S., Fukuyama, N., Nakazawa, H., et al. (1999). Inhaled nitric oxide reduces tyrosine nitration after lipopolysaccharide instillation into lungs of rats. *Am J Respir Crit Care Med* , 160: 678-688.
- Howard, R. J., Ferrari, M. A., Roach, D. H., & Money, N. P. (1991). Penetration of hard substrates by a fungus employing enormous turgor pressures. *Proc Natl Acad Sci USA* , 88(24): 11281-4.
- Kashino, S. S., Fazioli, R. A., Cafalli-Favati, C., Meloni-Bruneri, L. H., Vaz, C. A., & Burger, E. (2000). Resistance to *Paracoccidioides brasiliensis* infection is linked to a preferential Th1 immune response, whereas susceptibility is associated with absence of IFN-Gamma production. *J Interferon Cytokine Res* , 20(1): 89-97.
- Kennedy, A. D., Willment, J. A., Dorward, D. W., Williams, D. L., Brown, G. D., & DeLeo, F. R. (2007). Dectin-1 promotes fungicidal activity of human neutrophils. *Eur J Immunol* , 37: 467-478.

- Kurita, N. (1979). Cell-mediated immune responses in mice infected with *Fonsecaea pedrosoi*. *Mycopathologia* , 68: 9-15.
- Kurup, P. (1971). Pathogenicity of *Phialophora pedrosoi*. *Mykosen* , 14: 41-44.
- Lacaz, C. S., Porto, E., Martins, J. E., & Melo, N. T. (2002). *Tratado de Micologia Médica*. 9^a Ed. São Paulo: Sarvier.
- Lee, M. W., Hsu, S., & Rosen, T. (1998). Spores and mycelia in cutaneous chromomycosis. *J Am Acad Dermatol* , 39: 850-852.
- Lemke, A., Kiderlen, A. F., & Kayser, O. (2005). Amphotericin B. *Appl Microbiol Biotechnol* , 68: 151-162.
- Leslie, D. F., & Beardmore, G. L. (1979). Chromoblastomycosis in Queensland: a retrospective study of 13 cases at the Royal Brisbane Hospital. *Australas J. Dermatol* , 20: 23-30.
- Levitz, S. M. (2004). Interactions of Toll-like receptors with fungi. *Microbes Infect* , 6: 1351-1355.
- Li, J. L., Liu, H. L., Zhang, X. R., Xu, J. P., Hu, W. K., & Liang, M. (2009). A phase I trial of intratumoral administration of recombinant oncolytic adenovirus overexpressing HSP70 in advanced solid tumor patients. *Gene Ther* , 16(3): 376-82.
- Limongi, C. L., Rozental, S., Alviano, C. S., & de Souza, W. (1997). The influence of surface carbohydrates on the interaction of *Fonsecaea pedrosoi* with Chinese hamster ovary glycosylation mutant cells. *Mycopathologia* , 138 (3), 127-135.

- Londero, A. T., & Ramos, C. D. (1976). Chromomycosis. A clinical and mycological study of 35 cases observed in the hinterland of Rio Grande do Sul. *Brazil Am J Trop Med Hyg* , 25: 132-135.
- Lopes, C. F., Alvarenga, R. J., & Cisalpeno, E. O. (1978). Six years experience in treatment of chromomycosis with 5-flucytosine. *Int. J Dermatol* , 14: 414.
- Lorsbach, R. B., Murphy, W. J., Lowenstein, C. J., Snyder, S. H., & Russel, S. W. (1993). Expression of the nitric oxid synthase gene in mouse macrophages activated for tumor cell killing. Molecular basis for the synergy between interferon-gamma and lipopolysaccharide. *J. Bio. Chem* , 268(3): 1908-13.
- Lowrie, D. B., Tascon, R. E., Bonato, V. L., Lima, V. M., Facciolo, L. H., Stravropoulos, E., et al. (1999). Therapy of tuberculosis in mice by DNA vaccination. *Nature* , 100: 269-271.
- Lupi, O., Tying, S. K., & McGinnins, M. R. (2005). Tropical dermatology: fungal tropical diseases. *J Am Acad Dermatol* , 53: 931-951.
- Machado, A. P., Silva, M. R., & Fischman, O. (2009). Local phagocytic responses after murine infection with different forms of *Fonsecaea pedrosoi* and sclerotic bodies originating from an inoculum of conidiogenous cells. *Blackwell Verlag* .
- Machado, P. R., Araújo, M. I., Carvalho, L., & Carvalho, E. M. (2004). Mecanismos de resposta imune às infecções. *Anais Brasileiros de Dermatologia* , 79(6): 647-664.
- Marques, S. G., Silva, C. M., Saldanha, P. C., Rezende, M. A., Vicente, V. A., Queiroz-Telles, F., et al. (2006). Isolation of *Fonsecaea pedrosoi* from the shell of the Babassu

- Coconut (*Orbignya phalerata* Martius) in the Amazon Region of Maranhão Brazil. *Jpn J. Mycol* , 305-311.
- Martinez, E., Rey Valeiron, C., Yegres, F., & Reyes, R. (2005). The goat: approach to an animal model in human chromomycosis. *Invest Clin* , 46: 131-138.
- Martínez, R. L., & Tovar, L. J. (2007). Chromoblastomycosis. *Clinics in Dermatology* , 188-194.
- Martinez, R. L., Tovar, L. J., Hemandez, F. H., & N-Olivares, L. R. (2004). *Micologia Médica. Procedimientos para el diagnostico de laboratorio*. 2ª Ed. México: 7 Trillas.
- Matsumoto, T., Matsuda, T., McGinnis, M. R., & Ajello, L. (1993). Clinical and mycological spectra of *Wangiella dermatitidis* infections. *Mycoses* , 36: 145-155.
- Matte, S. M., Lopes, J. O., Melo, I. S., Espadim, L. E., & Pinto, M. S. (1997). Cromoblastomicose no Rio Grande do Sul: relato de 12 casos. *Revista da Sociedade Brasileira de Medicina Tropical* , 30(4): 309-311.
- Matthews, R. C., Burnie, J. P., Howat, D., Rowland, T., & Walton, F. (1991). Autoantibody to heat-shock protein 90 can mediate protection against systemic candidosis. *Immunology* , 74(1): 20-4.
- Matthews, R., Hodgetts, S., & Burnie, J. (1995). Preliminary assessment of a human recombinant antibody fragment to hsp90 in murine invasive candidiasis. *J Infect Dis* , 171: 1668-71.

- McGinnis, M. R. (1983). Chromoblastomycosis and phaeohyphomycosis: new concepts, diagnosis, and mycology. *J. Am. Acad. Dermatol* , 8: 1-16.
- McGinnis, M. R., Ajello, L., & Schell, M. S. (1985). Mycotic diseases. A proposed nomenclature. *Int J Dermatol* , 24: 9-15.
- Minotto, R., Bernardi, C., Mallmann, L., Edelweiss, M., & Scroferneker, M. (2001). Chromoblastomycosis: a review of 100 cases in the state of Rio Grande do Sul, Brazil. *J Am Acad Dermatol* , 44: 585-592.
- Murphy, J., Bistoni, F., Deepe, G., Blackstock, R., Buchanan, K., Ashman, R., et al. (1998). Type 1 and type 2 cytokines: from basic science to fungal infections. *Med Mycol* , 36 Suppl 1: 109-118.
- Najafzadeh, M. J., Gueidan, C., Badali, H., Van Den Ende, A. H., Xi, L., & De Hoog, G. S. (2009). Genetic diversity and species delimitation in the opportunistic genus *Fonsecaea*. *Med Mycol* , 47: 17-25.
- Naka, W., Harada, T., Nishikawa, T., & Fukushiro, R. (1986). A case of chromoblastomycosis: with special reference to the mycology of the isolated *Exophiala jeanselmei*. *Mykosen* , 29: 445-452.
- Nimrichter, L., Barreto-Bergter, E., Mendonça-Filho, R. R., Kneipp, L. F., Mazzi, M. T., Salve, P., et al. (2004). Monoclonal antibody to glucosylceramide inhibits the growth of *Fonsecaea pedrosoi* and enhances the antifungal action of mouse macrophages. *Microbes Infection* , 6(7) 657-665.

- Nishimura, K., & Miyaji, M. (1981). Defense mechanisms of mice against *Fonsecaea pedrosoi* infection. *Mycopathologia* , 76: 155-166.
- Norris, P. J., SenGupta, D., Suscovich, T. J., Hassan-Zahraee, M., Moffett, H. F., Trocha, A., et al. (2004). Heat shock protein-mediated cross-presentation of exogenous HIV antigen on HLA class I and class II. *J Immunol.* , 173(3): 1987-93.
- Nosachuck, J., & Casadevall, A. (2003). The contribution of melanin to microbial pathogenesis. *Cell Microbiol* , 5: 203-223.
- Odds, F. C., Arai, T., Disalvo, A. F., & Evans, E. G. (1992). Nomenclature of fungal diseases: a report and recommendations from a Sub-Committee of the International Society for Human and Animal Mycology (ISHAM). *J Med Vet Mycol* , 30: 1-10.
- Oglesbee, M. J., Pratt, M., & Carsillo, T. (2002). Role for heat shock proteins in the immune response to measles virus infection. *Viral Immunol* , 15: 399-416.
- Okada, M., & Kita, Y. (2010). Tuberculosis Vaccine development: The development of novel (preclinical) DNA vaccine. *Hum Vaccin* , 6(4): 297-308.
- Ostrosky-Zeichner, L., Marr, K. A., Rex, J. H., & Cohen, S. H. (2003). Amphotericin B: time for a new "gold standard". *Clinical Infectious Diseases* , 37(3): 415-25.
- Padhye, A. A., & Ajello, L. (1987). A case of chromoblastomycosis with special reference to the mycology of the isolated *Exophiala jeanselmei*. *Mykosen* , 30: 134.

- Perez-Blanco, M., Hema'ndez Valles, R., Garcia-Humbria, L., & Yegres, F. (2006). Chromoblastomycosis in children and adolescents in the endemic area of the Falcon State, Venezuela. *Med Mycol* , 44: 467-471.
- Poirriez, J., Breuillard, F., Francois, N., Fruit, J., Sendid, B., Gross, S., et al. (2000). A case of chromoblastomycosis treated by a combination of cryotherapy, shaving, oral 5-fluorocytosine and oral amphotericin B. *Am J Trop Med Hyg* , 63: 61-63.
- Pradinaud, R., & Bolzinger, T. (1991). Treatment of chromoblastomycosis. *J Am Acad Dermatol* , 25: 869-870.
- Pretelt, M. J. (1989). Cromomicosis. Aspectos epidemiológicos. Análisis de 82 casos estudiados en el Centro Dermatológico d Ladislao de la Pascua T de 1956-1988. *Dermatology Specialty Thesis, Universidad Nacional Autónoma de México* .
- Queiroz Filho, F. (1997). A cromoblastomicose no estado do Paraná: etiologia, epidemiologia, clínica e terapêutica com itraconazol. *Revista da Sociedade Brasileira de Medicina Tropical* , 30(4): 345-346.
- Queiroz-Telles, F., Esterre, P., Perez-Blanco, M., Vitales, R. G., Salgado, C. G., & Bonifaz, A. (2009). Chromoblastomycosis: an overview of clinical manifestations, diagnosis and treatment. *Medical Mycology* , 1-13.
- Queiroz-Telles, F., McGinnis, M., Salkin, I., & Graybill, J. (2003). Subcutaneous mycoses. *Infect Dis Clin North Am* , 17: 59-85, viii.
- Queiroz-Telles, F., Purim, K. S., & Fillus, J. N. (1992). Itraconazole in the tratment of Chromoblastomycosis due to *Fonsecaea pedrosoi*. *Int. J. Dermatol* , 31: 805-812.

- Rajendran, C., Ramesh, V., Misra, R. S., Kandhari, S., Upreti, H. B., & Datta, K. K. (1997). Chromoblastomycosis in India. *Int J Dermatol* , 36: 29-33.
- Revankar, S. G. (2007). Dematiaceous fungi. *Mycoses* , 50: 91-101.
- Ribeiro, A. M. (2008). *Vacina de DNA (hsp65 M. leprae) para Paracoccidioidomicose experimental: atividade imunogênica e terapêutica*. Brasília: Tese de Doutorado, UnB.
- Ribeiro, A. M., Bocca, A. L., Amaral, A. C., Souza, A. C., Faccioli, L. H., Coelho-Castelo, A. A., et al. (2010). HSP65 DNA as therapeutic strategy to treat experimental paracoccidioidomycosis. *Vaccine* , 1528-1534.
- Rippon, J. W. (1988). Chromoblastomycosis. *Medical Mycology* , 276-298.
- Rodriguez, D., Keller, A. C., Faquim-Mauro, E. L., de Macedo, M. S., Cunha, F. Q., Lefort, J., et al. (2003). Bacterial lipopolysaccharide signaling through toll-like receptor 4 suppresses asthma-like responses via nitric oxide synthase 2 activity. *J Immunol* , 171: 1001-8.
- Roman, L. D., Wilczynski, S., Muderspach, L. I., Burnett, A. F., O'Meara, A., Brinkman, J. A., et al. (2007). A phase II study of Hsp-7 (SGN-00101) in women with high-grade cervical intraepithelial neoplasia. *Gynecol Oncol* , 106(3): 558-66.
- Romani, L. (2004). Immunity to fungal infections. *Nature Immunology* , 4: 1-12.
- Rosen, T., & Overholt, M. (1996). Persistent viability of the Medlar body. 35(2), 96-8.

- Rozental, S., Alviano, C. S., & Souza, W. (1996). Fine structure and cytochemistry of the interaction between *Fonsecaea pedrosoi* and mouse resident macrophages. *J. Med. Vet. Mycol* , 28: 373-383.
- Rozental, S., Alviano, C., & de Souza, W. (1994). The in vitro susceptibility of *Fonsecaea pedrosoi* to activated macrophages. *Mycopathologia* , 126: 85-91.
- Rudolph, M. (1914). Über die brasilianische 'Figueira' (Vorläufige Mitteilung). *Archiv Schiffs und Tropen-Hyg* , 18: 498-499.
- Salgado, C. G., Silva, J. P., Diniz, J. A., Silva, M. B., Costa, P. F., Teixeira, C., et al. (2004). Isolation of *Fonsecaea pedrosoi* from thorns of *Mimosa pudica*, a probable natural source of chromoblastomycosis. *Rev. Inst. Med. Trop. S. Paulo* , 46(1): 33-36.
- Sano, A., Kurita, N., Labuki, K., Coelho, R., Takeo, K., Nishimura, K., et al. (1993). A comparative study of four different staining methods for estimation of live yeast form cells of *Paracoccidioides brasiliensis*. *Mycopathologia* , 124(3): 157-61.
- Santos Júnior, R. R., Sartori, A., Bonato, V. L., Coelho-Castelo, A. A., Vilella, C. A., Zollner, R. L., et al. (2007). Immune modulation induced by tuberculosis DNA vaccine protects non-obese diabetic mice from diabetes progression. *Clin Exp Immunol* , 149(3) 570-8.
- Santos, A. L., Palmeira, V. F., Rozental, S., Kneipp, L. F., Nimrichter, L., Alviano, D. S., et al. (2007). Biology and pathogenesis of *Fonsecaea pedrosoi*, the major etiologic agent of chromoblastomycosis. *Federation of European Microbiological Societies* , 570-591.

- Schecklhoff, M., & Deepe Jr, G. S. (2002). The protective immune response to heat shock protein 60 of *Histoplasma capsulatum* is mediated by a subset of V_{8.1/8.2+} T cells. *J Immunol* , 169: 5818-26.
- Schell, W. A., & Esterre, P. (2006). Chromoblastomycosis. In: Topley, & Wilson, *Mycology Reference Book*. 10th ed. London: Hodder Arnold.
- Silva, C. d., Marques, S. G., Silva, R. R., Sousa Junior, S. d., de Menezes Junior, D. R., & Costa, J. M. (jan/fev de 1999). Cromoblastomicose tratada com itraconazol sistêmico associado a anfotericina B itralesional. *An. bras. Dermatol* , pp. 74 (1): 41-44.
- Silva, C. L., Bonato, V. L., Coelho-Castelo, A. A., De Souza, A. O., Santos, S. A., & Lima, K. M. (2005). Immunotherapy with plasmid DNA encoding mycobacterial hsp65 in association with chemotherapy is a more rapid and efficient form of treatment for tuberculosis in mice. *Gene Ther* , 12: 281-7.
- Silva, J. P., Alviano, D. S., Alviano, C. S., Souza, W., Travassos, L. R., Diniz, J. A., et al. (2002). S. Comparison of *Fonsecaea pedrosoi* sclerotic cells obtained in vivo and in vitro: ultrastructure and antigenicity. *FEMS Immunology Medical Microbiology* , 33(1). 63-69.
- Silva, J., de Souza, W., & Rozental, S. (1998). Chromoblastomycosis: a retrospective study of 325 cases on Amazonic Region (Brazil). *Mycopathologia* , 143: 171-175.
- Tang, D., DeVit, M., & Johnson, S. A. (1992). Genetic immunization is a simple method for eliciting an immune response. *Nature* , 356: 152-154.

- Teixeira de Sousa, M. G., Ghosn, E. E., & Almeida, S. R. (2006). Absence of CD4+ T cells impairs host defence of mice infected with *Fonsecaea pedrosoi*. *Scandinavian Journal of Immunology* , 64 (6): 595-600.
- Terra, F., Torres, M., da Fonseca, O., & Area Leao, A. E. (1922). Novo typo de dermatite verrucosa mycose por *Acrotheca* com associação de leishmaniosa. *Bras Med* , 2: 368-378.
- Trombone, A. P., Silva, C. L., Almeida, L. P., Rosada, R. S., Lima, K. M., Oliver, C., et al. (2007). Tissue distribution of DNA-Hsp65/TDM - loaded PLGA microspheres and uptake by phagocytic cells. *Genet Vaccines Ther* , 20: 5-9.
- Ulmer, J. B., Donnelly, J. J., Parker, S. E., Rhodes, G. H., Felgner, P. L., & Dwarki, V. J. (1993). Heterologous protection against influenza by injection of DNA encoding a viral protein. *Science* , 259: 1745-1749.
- Venkatakrishnan, K., Von Moltke, L. L., & Greenblatt, D. J. (2000). Effects of the antifungal agents on oxidative drug metabolism, clinical relevance. *Clin. Pharmacokinet* , 38(2): 111-180.
- Vidal, M., Castro, L., Cavalcante, S., & Lacaz, C. (2004). Highly specific and sensitive, immunoblotdetected 54 kDa antigen from *Fonsecaea pedrosoi*. *Med Mycol* , 42: 511-515.
- Wolff, J. A., Malone, R. W., Williams, P., Chong, W., Acsadi, G., & Jani, A. (1990). Direct gene transfer into mouse muscle in vivo. *Science* , 247: 1465-8.

- Wu, W., Huang, L., & Mendez, S. (2010). A live *Leishmania major* vaccine containing CpG motifs induces the de novo generation of Th17 cells in C57bl/6 mice. *Eur. J. immunol* , (40/9): 2517-27.
- Xi, L., Lu, C., Liu, H., Xie, Z., Fukushima, K., Takizawa, K., et al. (2009). Molecular diversity of *Fonsecaea* (*Chaetothyriales*) causing chromoblastomycosis in southern China. *Med Mycol* , 47: 27-33.
- Xi, L., Lu, C., Sun, J., Li, X., Liu, H., Zhang, J., et al. (2008). Chromoblastomycosis caused by a meristematic mutant of *Fonsecaea monophora*. *Med Mycol* , 1-4.
- Xie, Z., Zhang, J., Xi, L., Li, X., Wang, L., Lu, C., et al. (2009). A chronic chromoblastomycosis model by *Fonsecaea monophora* in Wistar rat. *Med Mycol* , 1-6.
- Zelante, T., Montagnoli, C., Bozza, S., Bellocchio, S., Bonifazi, P., De Luca, A., et al. (2006). Manipulating immunity against *Aspergillus fumigatus*. *Med Mycol* , 44 Suppl: 237-243.
- Zhang, X., Divangahi, M., Ngai, P., Santosuosso, M., Millar, J., & Zganiacz, A. (2007). Intramuscular immunization with a monogenic plasmid DNA tuberculosis vaccine: enhanced immunogenicity by electroporation and co-expression of GM-CSF. *Vaccine* , 25(7): 1342-52.

IX. Anexo

1. Aprovação do CEUA – UnB


Universidade de Brasília Instituto de Ciências Biológicas Comitê de Ética no Uso Animal
Brasília, 28 de junho de 2010
DECLARAÇÃO
Declaramos que o projeto intitulado “AVALIAÇÃO DO TRATAMENTO DA CROMOBLASTOMICOSE EXPERIMENTAL UTILIZANDO VACINA DE DNA (DNA-HSP65)” , UnBDOC nº 46.788/2010, sob responsabilidade do Profa. Dra. Anamelia Lorenzetti Bocca, foi avaliado e aprovado pelo Comitê de Ética no Uso Animal (CEUA) do Instituto de Ciências Biológicas da Universidade de Brasília.
 Prof. Antonio Sebben Coordenador do CEUA 